Lane Medical Library

Zur Kenntnis der Magendrüsen bei krankhaften Zuständen.

Inaugural-Dissertation

welche nebst beigefügten Thesen

mit Genehmigung der

medicinischen Facultät der Universität Breslau

zur Erlangung der

Doctorwürde in der Medicin und Chirurgie

Mittwoch, den 28. Juli 1886, Vorm. 11½ Uhr

in der

Aula Leopoldina

öffentlich verteidigen wird

Albert Sachs.

Opponenten:

Drd. med. **Wilhelm Manasse**, practischer Arzt aus Breslau.
Drd. med. **Fritz Schmieder** aus Halle.

Breslau 1886
Druck von Th. Schatzky, Wallstrasse 14.

Seinem hochverehrten Lehrer

Herrn Geheimen Medicinalrat

Professor Dr. Heidenhain

Director des Physiologischen Instituts zu Breslau

in Hochachtung und Dankbarkeit

sowie

Seinen teuren Eltern

in kindlicher Liebe und Ehrfurcht

gewidmet

vom Verfasser.

Vorwort.

Es drängt mich an dieser Stelle meinem verehrten Lehrer, Herrn Geheimen Medicinalrat Prof. Dr. Heidenhain, herzlichen Dank auszusprechen, dass er mit so grosser Sorgfalt meine Untersuchungen überwacht und controlliert hat, mir so oft mit seinem Rat zur Seite gestanden. Ich danke ihm auch für die reiche materielle Unterstützung, die er mir bei meinen Untersuchungen angedeihen liess, so dass ich alle erforderlichen Utensilien und das gesamte tierische Material aus den Mitteln des physiologischen Instituts geliefert erhielt.

Ich danke ferner Herrn Medicinalrat Professor Dr. Ponfick für das lebhafte Interesse, mit welchem er meiner Arbeit stets gefolgt ist. Seine gütige Erlaubnis, die Eröffnung der Leichen behufs Entnahme des Magens unmittelbar nach ihrem Einbringen ins pathologische Institut — vor der officiellen Obduction — vorzunehmen, hat mich überhaupt erst in die Lage versetzt, im Folgenden ausser dem tierischen auch ein reiches menschliches Material an Mägen zu bieten.

Endlich bin ich den Herren Drr. Malachowski, Martell und J. Wolff — zur Zeit meiner Untersuchungen als Assistenzärzte am hiesigen Allerheiligen-Hospital angestellt — zu Dank verpflichtet. Sie hatten die Güte mir stets die erforderlichen klinischen Mitteilungen über mein Material zu machen, das beinahe vollständig aus ihren Stationen stammt.

Störungen der Verdauung sind eine natürliche Folge von lokalen Affectionen des Magens. Sie gesellen sich jedoch auch gern zu denen anderer Organe und zu constitutionellen Erkrankungen hinzu, zumal wenn diese mit Fieber verlaufen. Bislang weiss man nicht mit Bestimmtheit, welches das wesentliche Moment ist, das diese Verdauungsstörungen vermittelt. Beaumont[1]) gewann die Zustimmung vieler Aerzte, als er sie auf Verminderung, resp. gänzliche Aufhebung der Secretion zurückführte. Andererseits wurde angenommen, dass es sich eher um eine qualitative Veränderung des Secrets handele: Lussana[2]) liess die Secretion „du ferment peptique" unter dem Fiebereinfluss geringer werden und selbst gänzlich sistieren; nach andern[3]) sollte die Säurebildung im Magen der Fieberkranken mehr oder minder beeinträchtigt sein. Klarheit wird sich erst schaffen lassen, wenn das anatomische Verhalten der secernierenden Elemente bei pathologischen Zuständen genauer studiert ist.

Solche Untersuchungen wurden bereits vorgenommen. So von Virchow[4]), der bei Phosphor-Vergiftung trübe

---

[1]) Beaumont, Experiments and observations on the gastric juice and the Physiology of digestion. Boston 1834.

[2]) Lussana, du principe acidifiant du suc gastrique. Journal de la Physiologie de l'homme et des animaux. 1862. Bd. 5. p. 287.

[3]) Manassein, Chemische Beiträge zur Fieberlehre. Virchow's Arch. Bd. 55 p. 452. — Uffelmann, Arch. für klinische Medicin. 1879.

[4]) Virchow, Der Zustand des Magens bei Phosphorvergiftung. Sein Arch. Bd. 31 p. 399.

Schwellung der zelligen Elemente mit Ausgang in Verfettung und körnigen Zerfall beobachtete. Später[1]) wurde der gleiche Befund bei akuten, fieberhaften Krankheiten gemacht. Ebstein[2]) hat Phosphor- und Alkoholvergiftung akut an Hunden erzeugt und fand starke Verschleimung der Epithelzellen der Mageninnenfläche, sowie Trübung, Schrumpfung, stärkere Granulierung und zuweilen auch fettige Degeneration der Hauptzellen und der Pyloruszellen; die Belegzellen hatten sich resistenter erwiesen und zeigten keine wahrnehmbaren Veränderungen.

In den letzten Jahren wurde das Verhältnis zwischen Hauptzellen und Belegzellen im pathologischen Magen mit besonderem Interesse verfolgt. Edinger[3]) hat bei einem Kranken, der 10 Tage lang in nephritischem Coma gelegen und in dieser Zeit nichts genossen, absolut keine Belegzellen vorgefunden. Weiterhin erschien eine Arbeit Kupffer's[4]): er hat 9 menschliche Mägen untersucht, 3 normale (von Hingerichteten), 6 pathologische. Seine Resultate lassen sich kurz dahin zusammenfassen, dass er in akuten, mit Fieber verbundenen Krankheiten völligen Schwund der Belegzellen vorfand, während die Hauptzellen schärfer gegen einander abgegrenzt sein sollten und zugleich mehr Farbstoff als normal aufnehmen.

Man wird den Beobachtungen über feinere Structurveränderungen der menschlichen Magenschleimhaut nicht ganz vorurteilsfrei entgegentreten; denn es fehlen hier gewisse Garantieen, die wir bei der Untersuchung des Tiermagens besitzen. Wir können die Tiere beliebig lange vor

---

[1]) Klebs, Handbuch d. patholog. Anatomie. 1868. p. 174.

[2]) Ebstein, Ueber die Veränderungen, welche die Magenschleimhaut durch die Einverleibung von Alkohol u. Phosphor in den Magen erleidet. Virchow's Arch. Bd. 55 p. 473 ff.

[3]) Edinger, Zur Kenntnis der Drüsenzellen des Magens, besonders beim Menschen. Schultze's Arch. Bd. 17 p. 209.

[4]) Kupffer, Epithel und Drüsen des menschlichen Magens. München 1883.

dem Tode hungern lassen, wodurch die durch die Verdauungsthätigkeit gesetzten Veränderungen ausgeschlossen bleiben; wir können ihren Magen unmittelbar nach dem Tode in Behandlung nehmen. Beides ist nötig, wenn wir reine, untrügliche Bilder erhalten wollen, und beides bleibt — wenigstens in den allermeisten Fällen — unerfüllt, wenn wir den menschlichen Magen untersuchen. In fast allen den 24 Mägen, die ich entnommen, fanden sich Speisereste, Flüssigkeiten, Medicamente und dergleichen vor. Es mussten sich also die Drüsen in einem oder dem andern Verdauungsstadium befinden, und man weiss nicht, wieviel auf die durch die Verdauung gesetzten Veränderungen kommt, wieviel auf die krankhaften. — Es durften ferner — nach den hierselbst geltenden Bestimmungen — die Leichen frühestens 2 Stunden nach dem Tode eröffnet werden. In dieser kurzen Zeit hatte sich jedoch bereits die Selbstverdauung des Magens oft in störender Weise geltend gemacht. Bisweilen fehlte ein Teil des Oberflächenepithels und selbst der Drüsenzellen; an anderen Stellen fand sich statt des Epithels nur noch eine körnige Zerfallsmasse vor. Dann wieder war die Scheidung zwischen den einzelnen zelligen Elementen aufgehoben oder doch nur undeutlich vorhanden. Endlich fehlte öfters die Färbungsdifferenz zwischen Hauptzellen und Belegzellen, die sich in den sofort in Behandlung genommenen Präparaten vom Hunde so schön geltend machte.

Aus alledem erhellt, dass Untersuchungen über pathologische Veränderungen der Magendrüsen nicht an menschlichem Material allein vorgenommen werden dürfen. Sichere Resultate sind vielmehr nur dann zu erzielen, wenn wir zugleich die Magenschleimhaut kranker Tiere untersuchen und die Ergebnisse des menschlichen und tierischen Materials mit einander vergleichen. Zu diesem Zwecke habe ich an Hunden und Katzen pathologische Zustände erzeugt, und zwar wählte ich gerade diese Tiere, weil ihre Magenschleimhaut unter allen die meiste Aehnlichkeit mit der menschlichen besitzt.

Die Behandlung der Mägen wurde mit möglichster Schonung der zarten Elemente vorgenommen. Schleimhautpartieen wurden mit Scheere und Pincette vorsichtig von der tunica muscularis abgetragen und in absoluten Alkohol gethan, der bereits nach $^1/_2$—1 Stunde gewechselt wurde. Die Färbung erfolgte nach der jüngst von Heidenhain[1]) veröffentlichten Methode: Ganz kleine Stückchen wurden in wässrige Haematoxylinlösung von $^3/_4$ % auf einen Tag eingelegt, alsdann — wiederum auf einen Tag — in wässrige Kali-bichromicumlösung von 1 %. Es folgte gründliche Auswaschung der Präparate in aqua destillata und mehrtägige Entwässerung in absolutem Alkohol. Nunmehr kamen sie in Ol. Bergamott., wurden in Paraffin eingeschmolzen und am Mikrotom geschnitten.

Diese Färbung leistete Vorzügliches. Ich habe noch mit andern Methoden Versuche gemacht, aber keine gab so discrete Farbentöne für die verschiedenen Elemente wie sie. Sie färbte — völlig normale Verhältnisse vorausgesetzt — die Belegzellen fast schwarz, während sie die Hauptzellen als helle Gebilde mit intensiv dunklem Kern hervortreten liess. Für Kern, Protoplasma und Schleimschicht der Oberflächenepithelien hatte sie je eine besondere Färbungsnuance: der erstere war schwarz, die letztere grau, das Protoplasma hielt die Mitte. Nur in der Wiedergabe von Kernteilungsfiguren und sonstigen Veränderungen am Zellkern war sie unzuverlässig[2]). Hier wandte ich mit gutem Erfolge Haematoxylin-Alaun an: aus $^1/_2$% Haematoxylinlösung kamen die Stückchen in $^3/_4$% wässrige Alaunlösung (je einen Tag); alsdann Entwässerung in Alkohol; alles übrige wie vorhin.

Von den ausserdem angewandten Methoden bewährte

---

[1]) Heidenhain. Eine neue Verwendung des Haematoxylin. Schultze's Arch. Bd. 24 p. 468.

[2]) Sie ergiebt übrigens — wie ich nach Abschluss meiner Untersuchungen erfuhr — mit geringen Modifikationen des hier beschriebenen Verfahrens angewandt, auch für Kernteilungsfiguren treffliche Resultate.

sich noch am ehesten Boraxcarmin in 1% wässriger Lösung; Auswaschung in salzsäurehaltigem Alkohol (1: 100). Es wurde damit das Protoplasma der Hauptzellen ganz leicht, das der Oberflächenzellen fast gar nicht gefärbt; beider Kern war intensiv rot, die Belegzellen mit ihrem Kern rosa.

Pathologische Veränderungen am Hundemagen.

Es wurden 8 Versuche an Hunden vorgenommen: Eine akute Vergiftung mit Brechweinstein, zwei chronische ebenfalls mit Brechweinstein; zwei Hunde wurden pyämisch, zwei weitere akut anämisch gemacht; am letzten endlich untersuchte ich die Einwirkung der Inanition auf die Magenschleimhaut.

I. Akute Vergiftung.

Ein kleiner, gut genährter Hund erhielt 0,15 gr. Kali-stibio-tartaric. Es folgte starkes Erbrechen, allmählich völlige Apathie, bis Tags darauf der Tod eintrat. Magen leer; an seiner Wandung haftete zähe, dunkelrotbraune Flüssigkeit (Blut mit Schleim). Schleimhaut stark injiciert, mit zahlreichen hämorrhagischen Erosionen.

Das Oberflächenepithel war durchgehends stark verschleimt. Bei der Betrachtung der drüsigen Substanz bekam man ganz den Eindruck, als wäre das Tier nach vorausgegangener Schwammfütterung getötet worden. Denn die Schläuche waren, oft bis zu einem Drittel der normalen Breitenausdehnung, verschmälert. Die Ursache lag nicht in den Belegzellen, sondern in dem Verhalten der Hauptzellen, die durchgängig stark geschrumpft waren — so zwar, dass ihr Protoplasma als äusserst schmaler, dunkelkörniger Ring den runden Kern umgab. Nur im Grund der Drüsen war die Schrumpfung weniger hochgradig, und man fand hier noch eine ziemliche Zahl von Hauptzellen mit hellerem, schwach granuliertem Aussehn vor. — Infolge der Schrumpfung der Hauptzellen nahmen die Belegzellen nach innen hin ausgedehnten Anteil an der Begrenzung des Lumens, während sie nach aussen, ins Bindegewebe hinein, mächtige

Vorbuckelungen trieben. Ein Teil von ihnen enthielt Vacuolen (Fig. 1), ein anderer zeigte statt der charakteristischen Schwarzfärbung, welche die Haematoxylin-Kalibichromicum-Behandlung am normalen, während oder kurz nach der Verdauungsthätigkeit entnommenen Hundemagen ergiebt, ein helleres Aussehn, das bald die ganze Zelle, bald nur ihren um den Kern gelegenen, centralen Abschnitt betraf. (Fig. 3.)

Weiterhin fällt eine grosse Anzahl von cystenförmigen Hohlräumen auf (Fig. 2), die sich vornehmlich in den untern Abschnitten der Drüsen, selten nach oben hin vorfinden. Wenige davon sind mit körniger Masse erfüllt, die grosse Mehrheit ist ohne jeden Inhalt. Eine zellige Auskleidung ist in manchen dieser Cysten gar nicht wahrzunehmen, so dass ihre Wand nur durch eine Membran gebildet wird, die sich gegen die bindegewebige Grundlage absetzt; in andern ist sie erhalten. Man erkennt hier jedoch deutlich nur die Belegzellen wieder; die Hauptzellen sind abgeplattet und haben dabei die verschiedensten Umwandlungen ihrer Gestalt erfahren: bald sind sie oval, bald quadratisch, bald kubisch und polygonal, selten noch cylindrisch. Dazwischen sieht man oft genug protoplasmatische Zerfallsmasse mit eingestreuten Kernen, herrührend von bereits untergegangenen zelligen Elementen.

In den Zellen der Pylorusdrüsen ist die Schrumpfung und vermehrte Tinctionsfähigkeit, die an den ihnen verwandten Elementen der Fundusregion, den Hauptzellen, aufgefallen war, fast gar nicht zu sehen. Dagegen sind auch hier, in allerdings beschränkter Zahl, Cysten vorhanden. — Das Oberflächenepithel des Pylorus scheint ebenfalls weniger ergriffen zu sein als im Fundus: es finden sich ganze Partieen, in denen es protoplasmatisch ist, ohne jede Verschleimung. — Man sieht endlich hier viele Lymphzellen in und zwischen den Zellen der Drüsen und ganz besonders des Oberflächenepithels; im Fundus war ihre Zahl weit kleiner.

Ich nehme die wesentlichsten Punkte aus dieser Beschreibung in Kürze heraus:

1) Starke Schrumpfung der Hauptzellen.
2) Verschleimung des Oberflächenepithels.
3) Zahlreiche Cysten.
4) Aufhellung der Belegzellen; Vacuolenbildung in ihnen.
5) Durchwanderung vieler Lymphzellen durch Epithel und Drüsensubstanz des Pylorus.

Die Schrumpfung der Hauptzellen und die Verschleimung der Oberflächenepithelien — beides ist offenbar nur die direkte Reaction auf den Reiz, der durch den Brechweinstein ausgeübt wurde. Wie bei der gewöhnlichen Verdauung, hatten die einen ihr Pepsin, die anderen ihren Schleim abgesondert, nur in einem, dem heftigen Reize entsprechenden, hohen Grade, so dass sie sich in den 25 Stunden, die seit der Intoxication verflossen waren, nicht hatten erholen können. — Im Pylorus liess sich die Schrumpfung gar nicht mehr, die Verschleimung nur in geringem Grade wahrnehmen. Sicherlich war beides vorhanden gewesen — denn als Ausdruck der gesteigerten Secretion finden wir in ihm noch die Cysten. Man muss also annehmen, dass der Pylorus im Stande war sich schneller zu restaurieren als der Fundus. Bei der normalen Verdauung, wo die Speisen vor ihrem Uebertritt ins Duodenum längere Zeit im Pylorus verweilen, beobachten wir das umgekehrte Verhältniss: hier verschwindet die Trübung der Hauptzellen um einige Stunden früher als die der Pyloruszellen.

Die starke Secretion hatte zu zahlreichen Retentionscysten geführt, vorzugsweise am Drüsengrund, wo die Ausbuchtung gegen das Bindegewebe hin leichter statthaben konnte, als weiter oben gegen die benachbarten Drüsen. In der Wandung der Cysten waren deutlich meist nur die Belegzellen erkennbar; sie sind — wie sich im folgenden noch öfters zeigen wird — die resistentesten von allen zelligen Gebilden der Magenschleimhaut, und vermochten

auch hier dem Druck des Cysteninhalts am ehesten zu widerstehen. Die mannigfachen Formen von Zellen, die sonst noch die Cysten auskleiden, repräsentieren natürlich nur die durch Druck in ihrer Gestalt modificierten Hauptzellen; ebenso rührt wohl die Zerfallsmasse in erster Reihe von ihnen her.

Ueber die Bedeutung der an den Belegzellen gefundenen Veränderungen wage ich nichts Bestimmtes anzugeben. Wahrscheinlich weist beides auf degenerative Vorgänge hin. Unzulässig ist es — wie ich ursprünglich wollte — die Aufhellung etwa als ein Uebergangsstadium zur Bildung von Hauptzellen aus Belegzellen zu betrachten. Ich werde unten diese Frage eingehend erörtern.

Die Durchwanderung von Lymphzellen ist auch in der normalen Schleimhaut während der Verdauung ziemlich lebhaft. Hier ward sie noch besonders dadurch gefördert, dass sich unter dem Reiz des Brechweinsteins eine catarrhalische Entzündung entwickelte. — Stets bevorzugen die wandernden Zellen das Pylorusepithel vor dem des Fundus. Es entspricht das den Angaben Stöhr's[1]), der in den verschiedensten Geweben um so mehr Lymphzellen auf der Wanderung begriffen sah, je mehr davon in der daruntergelegenen Stützsubstanz sich befanden. — Der Kern dieser Zellen ist hier zuweilen ersetzt durch mehrere chromatinreiche Körnchen und Kügelchen, die in eigenthümlicher Weise gruppiert sind. Aehnliche Figuren kommen, wie sich weiterhin ergeben wird, noch in einer Reihe von Fällen vor, beim Hunde in verhältnissmässig geringer Zahl, viel häufiger hingegen im menschlichen Magen, weshalb sie erst dort eine eingehende Beschreibung finden sollen.

II. Chronische Vergiftung.

A. Ein kleiner Hund erhielt innerhalb 10 Tagen 6 Dosen von je 0,02 gr. Kal.-stib.-tartar. Es folgte auf jede Einnahme Erbrechen. Das

[1]) Stöhr, Ueber die peripheren Lymphdrüsen. Sitzungsberichte der Physikal.-Medicin. Gesellschaft zu Würzburg. 1883, p. 87.

Tier war die ganze Zeit sehr apathisch, frass jedoch regelmässig. Tod trat 5 Stunden nach der letzten Dose ein. — Die Schleimhaut des Magens war sehr blass; in ihm war eine grosse Menge zähen, glasigen Schleims.

B. Ein kleiner, kräftiger Hund erhielt innerhalb 13 Tagen 8 Dosen von je 0,02 gr Kal.-stib.-tartar. In den letzten 5 Tagen liess er die vorgesetzte Nahrung fast unberührt. Tod erfolgte mittelst Verblutung. — Magen klein, enthielt nur den Bissen Brot, der dem Tiere Tags zuvor mit der Brechweinsteindose verabreicht worden war.

Bei der mikroskopischen Untersuchung des ersten Magens zeigte das Oberflächenepithel meist hochgradige Verschleimung, die sich von der Höhe der Leisten bis tief in die Gruben hinein begab. Nur im Pylorus war — wie im vorigen Fall — neben verschleimtem Epithel reichlich protoplasmatisches zu finden. Die verschleimten Zellen waren oben auf den Leisten sehr hoch und schmal, nach abwärts zum Drüsenausgang hin breiter und niedriger. Die Wandungen der Magengrübchen zeigten viele Erhebungen und Vorstülpungen, die ihrem Innern ein buchtiges, unregelmässiges Aussehen verliehen. — Die Hauptzellen waren im obern Abschnitt der Drüse klein und körnig — wenn auch keineswegs in dem Masse wie bei der akuten Vergiftung; nach dem Grund hin wurden sie allmählich grösser und heller. Ihr Kern war stets rund. Von den Belegzellen hatte eine kleine Anzahl die Fähigkeit, sich tief zu tingieren, eingebüsst und wies — von der dunkel gebliebenen Umrandung abgesehen — genau dieselbe Färbung auf, wie die Hauptzellen; das wesentliche Kriterium zwischen den beiden Zellenarten war also nur noch in ihrer Gestalt und der Färbungsdifferenz ihres Kerns gegeben. — Im Pylorus waren die Drüsenzellen schmal und dunkelkörnig; die Nussbaum'schen Zellen hoben sich von ihnen durch ihre helle Färbung und runde Gestalt lebhaft ab. — Cysten befanden sich weder im Fundus noch im Pylorus.

Im Falle B. war die Zahl der hellen Belegzellen bedeutend grösser. Wiederum aber hatte der scharf sich absetzende Rand stets die dunkle Körnelung beibehalten. (Fig. 3.) Es fanden sich ferner Vacuolen in grosser An-

zahl vor, wie ich sie wohl auch im Falle A — aber hier nur ganz vereinzelt — gesehen hatte. Sie lassen sich nach Gestalt, Grösse und Localisation in 2 Arten gruppieren. Die einen, mit scharfem Rand gegen das umgebende Protoplasma abgegrenzt, waren kreisrund, klein und stets dem Drüsenlumen zugekehrt (Fig. 4a.) Die andern, die übrigens minder häufig als jene auftraten, setzten sich nicht so scharf ab; ihre Form war unbestimmt, selten rund, öfters unregelmässig viereckig; sie waren grösser als die vorigen und befanden sich im Innern der Zelle, nicht am Lumen (Fig. 4b, Fig. 1). — Die Hauptzellen bieten das normale Aussehen dar, wie man es stets während der Verdauung findet. Ebenso waren im Pylorus die Zellen schmal und tiefer tingiert; das Lumen meist mit körnigem Secret erfüllt. Die Zahl der Wanderzellen, die statt des Kerns Chromatinklümpchen aufweisen, ist hier etwas grösser, als im vorigen Fall.

Die meiste Beachtung verdient unstreitig die Aufhellung der Belegzellen. Ich habe dieselbe nie im normalen Hundemagen gefunden, wenigstens nicht während der Verdauung oder kurze Zeit nachher; erst wenn das Tier mindestens 30—40 Stunden gehungert, liess sich eine wenig ausgedehnte, vom Kern der Zelle her beginnende Aufhellung constatieren. Die mehrfach behauptete Metamorphose der einen Zellform in die andere schien mit dem Befunde heller, ebenso wie Hauptzellen tingierter Belegzellen eine starke Stütze erhalten zu haben. Das Verschwinden der Färbungsdifferenz ist aber auch das einzige, was eine nähere Beziehung zwischen beiden Zellarten wahrscheinlich macht. Trotz genauester Durchsicht zahlreicher Präparate habe ich keine weitere Zwischenform als die oben angedeutete wahrnehmen können: immer sah ich auf der einen Seite die hellen Belegzellen mit dunklem Rand, der charakteristischen Form und dem matt tingierten, bläschenförmigen Kern, — auf der andern Seite die gleichmässig hell tingierten Hauptzellen von cylindrischer Gestalt und mit kleinem, tief-

schwarzem Kern. In diesen Grenzen stehen sich die beiden Zellenformen streng gegenüber, und es liegt keine Ursache vor eine Vermischung, einen Übergang der einen in die andere anzunehmen.

Ich stehe somit in vollkommenem Gegensatz zu einer Reihe von Beobachtern, die — wie Kupffer — Hauptzellen aus Belegzellen oder — wie Edinger — Belegzellen aus Hauptzellen entstehen liessen. Beide haben ihre Untersuchungen an menschlichem Material vorgenommen — und ich gestehe, wenn ich nur nach den Präparaten urteilen sollte, die ich von der menschlichen Magenschleimhaut habe, so würde ich kaum zu andern Resultaten als sie gelangt sein. Schon der normale menschliche Magen zeigt, wenn er erst mehrere Stunden nach dem Tode entnommen, die Unterscheidungsmerkmale zwischen Hauptzellen und Belegzellen nicht mehr deutlich ausgesprochen. Wird nun noch unter gewissen pathologischen Bedingungen die sonst vorhandene Färbungsdifferenz aufgehoben, so kann man leicht zu den bedenklichsten Folgerungen gelangen. Um eine so gewagte Hypothese, wie den Übergang von Hauptzellen zu Belegzellen — und umgekehrt — zu stützen, muss man über ein möglichst zweifelloses Material verfügen, wie es der Hundemagen bietet, aber nie der Menschenmagen.

Erst in der neuesten Zeit hat Trinkler[1]) auch an tierischem Material den Übergang von Belegzellen zu Hauptzellen statuieren wollen. Er führt im wesentlichen folgendes zu seinen Gunsten an:

1) Man findet im Epithel und im Drüsenlumen, sowie im Speisebrei viele freie Kerne, die nach Trinkler von untergegangenen Hauptzellen stammen sollen.

2) Man findet an den Hauptzellen nirgends Veränderungen, die auf eine Vermehrung, resp. Ersatz von diesen untergegangenen Hauptzellen hinweisen, dagegen nicht selten

---

[1]) Trinkler. Über den Bau der Magenschleimhaut. Schultze's Archiv Bd. 24, p. 195.

Belegzellen mit doppeltem Kern, sowie kleine Belegzellen zur Seite viel grösserer.

3) Man findet an Präparaten, die mit Carmin oder Anilinblau tingiert sind, eine Anzahl von Zellen, die in ihrer Gestalt und ihrem sonstigen Verhalten genau den Hauptzellen gleichen, jedoch dunkel gefärbt sind wie Belegzellen — und umgekehrt: Zellen, die im übrigen den Belegzellen entsprechen, haben das helle Aussehen der Hauptzellen.

Alle drei Punkte beweisen nichts. Was Trinkler für die Kerne von untergegangenen Hauptzellen hält, hat mit den Hauptzellen nichts zu schaffen; es sind dies die Kerne der durchgewanderten Lymphzellen. — Der Befund von mehrkernigen Belegzellen, sowie von kleinen Belegzellen neben grösseren darf nicht so ohne Weiteres zugunsten einer Zellvermehrung gedeutet werden: wir wissen nichts über die Beziehungen der Vielkernigkeit von Zellen zu ihrer Function[1]). — Endlich darf uns auch das ungewöhnliche Verhalten mancher Hauptzellen und Belegzellen gegenüber den Farbstoffen nicht veranlassen an Übergangsformen zwischen beiden zu denken. Was das Vorkommen heller Belegzellen anbetrifft, so habe ich oben schon bemerkt, dass es für sich allein, ohne gleichzeitige Veränderungen in der äussern Form, am Kern oder in der gegenseitigen Lagebeziehung zwischen Haupt- und Belegzellen, die Hypothese der Vermischung beider Formen keineswegs stützen kann. Ebensowenig spricht zu gunsten derselben der Befund einzelner dunkelgekörnter Hauptzellen. Sie bedeuten weiter nichts, als dass sie nicht so schnell, wie die andern, die durch die Verdauung gesetzten Veränderungen überwunden haben, dass sie sich noch im Zustand der Thätigkeit befinden, während jene bereits zur Ruhe gelangt sind. Aehnlich kommen in der ruhenden Parotis neben den hellen

[1]) Flemming. Über das Verhalten des Kerns bei der Zellteilung und über die Bedeutung mehrkerniger Zellen. Virch. Arch. Bd. 77, p. 11

Zellen oft trübe, körnige vor. Gleichwohl zweifelt dort niemand daran, dass beides die gleichen Elemente sind, die das verschiedene Aussehen nur zeigen, weil ihr Functionszustand ein verschiedener ist.

In den Belegzellen der beiden vorliegenden Mägen liessen sich ferner Vacuolen wahrnehmen. Ich gruppierte sie in zwei Arten. Die grössern, nicht am Lumen gelegenen, haben sich auch bei der akuten Vergiftung vorgefunden, und — wie bereits dort bemerkt — halte ich es für wahrscheinlich, dass wir es hierbei mit einer Degenerationserscheinung zu thun haben. Für das Entstehen der kleinen, scharf umrandeten, stets dem Lumen zugewandten, lässt sich vielleicht eine andere Deutung geben: es mögen die Belegzellen noch die Fähigkeit besitzen Secret zu bilden, jedoch nicht mehr, es sofort nach der Bildung herauszubefördern. Es verbleibt mithin zunächst in der Zelle und häuft sich nahe dem Lumen in Vacuolen an. Dieselben dehnen sich allmählich durch neu hinzukommendes Secret trichterförmig zum Lumen hin aus (Fig. 4c), bis sie endlich platzen. Auf diese Weise entstehen Belegzellen, wie sie zuerst Stöhr[1]) beschrieben hat, mit hellem, ungefärbtem und durchsichtigem Fortsatz. — Übrigens fanden sich, wiewohl nur selten, derartige Vacuolen auch bei gesunden Tieren. Öfter hat sie Stöhr[2]) gesehen; er bemerkt ausdrücklich, dass es sich dabei gewiss nicht um ein Kunstproduct handelt. Die Figur, die er dazu giebt, enthält drei Belegzellen mit Vacuolen, und wir sehen — was er im Text nicht hervorhebt, — dass alle drei nahe dem Lumen liegen. Stöhr hält ebenfalls dafür, dass sie nicht auf einen degenerativen Process hindeuten, sondern wahrscheinlich mit der Function der Belegzellen zusammenhängen.

---

[1]) Stöhr. Zur Kenntniss des feineren Baues der menschlichen Magenschleimhaut. Schultze's Archiv Bd. 20 p. 228.

[2]) Stöhr. l. c., p. 240.

Diese Beobachtung legt die Frage nahe, ob nicht in gewissen Zellformen bereits unter normalen Verhältnissen die Secretion in der Weise vor sich geht, dass sich zunächst das Secret nahe dem Lumen in bestimmten Reservoiren anhäuft und alsdann ergossen wird. Nur würden in der Norm die einzelnen Phasen so schnell auf einander zu folgen haben, dass man sie selten verfolgen kann; bei pathologischen Zuständen jedoch, wie im vorliegenden Falle, müsste der Process eine Verzögerung erfahren.

Zum Schluss noch einige Bemerkungen, die eigentlich mehr für die normale Magenschleimhaut Geltung haben. Ich bringe sie an dieser Stelle, weil die angedeuteten Verhältnisse in den beiden vorliegenden Mägen besonders ausgesprochen sind.

Mitten unter völlig verschleimten Epithelzellen treten in sehr vielen meiner Präparate Partieen von wenig verschleimten, ja fast ganz protoplasmatischen auf. Bisher ist dies Verhalten nur für die intermediäre Zone angegeben worden, wo — bei sonst ganz normalen Verhältnissen — benachbarte Drüsen mit zugehörigem Oberflächenepithel in den verschiedensten Functionszuständen vorkommen.

Im Gegensatz zu Ebstein[1]), der bei der Verdauung die Trübung und Schrumpfung der Hauptzellen am untern Drüsenende stärker als in den obern Teilen fand, habe ich überall, wo Trübung der Hauptzellen vorlag, die höher gelegenen weit mehr betroffen gesehen.

Die sogen. Nussbaum'schen Zellen wurden von den verschiedenen Beobachtern in verschiedenem Sinne beurteilt. Nussbaum[2]) selbst hat sie als Analogon der Belegzellen im Pylorus aufgefasst, weil sie sich, ebenso wie diese, mit

---

[1]) Ebstein. Beiträge zur Lehre vom Bau der sogen. Magenschleimdrüsen. Schultze's Arch. Bd. 6, p. 530.

[2]) Nussbaum. Über den Bau u. die Thätigkeit der Drüsen. Schultze's Arch. Bd. 16 p. 538.

Osmiumsäure schwärzen. Grützner[1]) giebt zu, dass mit Osmiumsäure Schwarzfärbung gewisser, eigentümlich geformter Zellen im Pylorus eintritt, hat jedoch absolut keine Verwandtschaft derselben mit Anilinfarben gesehen, weshalb sie nimmermehr den Belegzellen entsprechen können. Ich finde nun mit der Haematoxylin-Kalibichromicum-Behandlung die Nussbaum'schen Zellen ohne Ausnahme hell gefärbt; ihre Identität mit den Belegzellen muss ich daher, ebenso wie Grützner, entschieden negieren. In dieser Auffassung stört mich auch nicht die Stöhr'sche Angabe[2]), dass — entgegen dem Befund Grützner's — mit Anilinblau (sowie mit Eosin, Fuchsin etc.) Dunkelfärbung der fraglichen Elemente eintrete. Dieser Widerspruch ist sehr leicht erklärt. Stöhr bezeichnet nämlich als Nussbaum'sche Zellen Gebilde, die in Wirklichkeit nichts mit ihnen gemein haben, die echte Pyloruszellen sind, nur dass sie sich in einem anderen Stadium der Thätigkeit befinden, als die Mehrzahl derselben, dass sie dunkle Färbung und runden Kern aufweisen, während jene sich bereits aufgehellt haben. Die Zellen Nussbaum's haben eine ganz andere Form, als Stöhr sie gezeichnet hat: meistentheils sah ich sie als quadratförmige, runde oder ovale Gebilde mit sehr grossem Kern, vom Lumen geschieden durch die eigentlichen Pyloruszellen, während ihr Entdecker sie ihm direkt anliegen lässt. Beim Hunde ist ihre Zahl ziemlich gering; viel häufiger finden sie sich im menschlichen und im Katzenmagen.

In den Drüsenausgängen der Pylorusregion hat Nussbaum[3]) ferner Zellen mit grossem Kern beschrieben, die sich in Überosmiumsäure nicht färben. Auch die Haematoxylinbehandlung lässt sie farblos, während der dunkeltingierte, grosse Kern deutlich hervortritt. Sie hatten ausnahmslos kreisrunde Gestalt.

---

[1]) Grützner. Über Bildung und Ausscheidung von Fermenten. Pflüger's Arch. Bd. 20 p. 412.

[2]) Stöhr. l. c. p. 236.

[3]) Nussbaum. l. c. p. 536.

III. Pyämie.

Um an Hunden längerdauerndes Fieber zu erzeugen, habe ich wiederholt subcutane Injectionen von Brechweinstein (0,5 : 100,0 Wasser) vorgenommen. An den Einstichstellen traten nach wenigen Tagen Abscesse auf, die fieberhafte Temperatursteigerung zur Folge hatten. — Die Veränderungen am Magen führe ich allein auf das Fieber, resp. auf die damit einhergehende mangelhafte Nahrungsaufnahme zurück. Die Quantitäten von Brechweinstein, die zur Injection verwandt wurden, sind viel zu minimal, als dass man von ihnen einen irgendwie erheblichen Einfluss auf den Magen erwarten darf.

A. An einem kleinen Hunde wurden innerhalb 10 Tagen 7 Injectionen von je ½ ccm der oben angegebenen Lösung subcutan an Rücken und Bauch vorgenommen. Es traten zahlreiche Abscesse auf. Die Temperatur bewegte sich in den letzten 6 Tagen vor dem durch Verbluten erfolgten Tode zwischen 40.1—40.4°. Appetit war in der ganzen Zeit wenig vorhanden: bisweilen frass das Tier gar nichts, doch genoss es gerade in den letzten Tagen vor dem Tode geringe Quantitäten Fleisch, trank Milch und viel Wasser. — Der Magen war leer.

B. Ein kleiner Hund bekam innerhalb 12 Tagen 8 Injectionen, ebenfalls zu je ½ ccm. Fieber war nur vom 6.–9. Tag vorhanden (40–40,5°); Appetit äusserst mangelhaft; in den letzten 3 Tagen frass das Tier gar nichts. — Magen war leer, Schleimhaut mit wenig zähem Schleim bedeckt.

Hochgradige Verschleimung des Oberflächenepithels war in sämtlichen Präparaten beider Mägen zu beobachten. Meine obige Angabe, dass auch bei starker Verschleimung sich meist noch grössere Partieen von durchaus protoplasmatischem Epithel vorfinden, erleidet mithin für die vorliegenden Fälle eine Ausnahme.

Im ersten Magen zeigten die Hauptzellen Schrumpfung und starke Granulierung; nur nach dem Drüsengrunde hin erschienen sie heller und grösser. Ihr Kern war stets rund und central gelegen. — Ein höchst seltsames Aussehn bot ein Teil der Belegzellen. Während — nach ungefährer Schätzung — ⅚ derselben wohlerhalten schienen, zeigte der Rest eigentümliche Abweichungen: Sie hatten an Grösse

zugenommen, öfters bis über das Doppelte hinaus. Das Protoplasma, das normaler Weise als dichte, dunkle Körnelung die ganze Zelle bis auf den Kern erfüllt, war hier mehr oder weniger in seiner Masse reduciert und zu zarten, feinen Bälkchen angeordnet (Fig. 5). Dieselben bildeten miteinander ein ziemlich regelmässiges Netzwerk, welches zwischen dem Kern und dem verdickten Rand der Zelle suspendiert war. Die Räume zwischen den Maschen des Netzwerks waren farblos und durchsichtig. Wo die Einbusse an protoplasmatischer Substanz besonders gross war, nahm das Netzwerk nur einen Teil der Zelle ein, während der Rest vollkommen durchsichtig war. Umgekehrt hatten andere Zellen weniger Protoplasma eingebüsst, so dass sie halb mit dichtgekörnter Masse, halb mit einem engmaschigen Netzwerk erfüllt waren. Der Kern aller dieser Belegzellen war stets vergrössert und matter gefärbt als normal. — Es ist auffallend, dass die Veränderungen nie die Zellen des Drüsenhalses betrafen; auch am untern Drüsenende habe ich sie nicht zu häufig beobachtet.

Der Magen B zeigte in übrigens nur wenigen seiner Belegzellen ähnliche, aber nicht so hochgradige Veränderungen: Die Vergrösserung der Zellen war mässig, das Netzwerk darin minder weitmaschig als oben. Die grosse Mehrheit der Belegzellen war hier in anderer Weise verändert: teils waren sie hell und weniger dicht granuliert als die normalen; teils zeigten sie wieder in dem zum Lumen gewandten Abschnitt runde, scharf umrandete Vacuolen, die jedoch hier etwas grösser als in dem früher besprochenen Fall (II B) zu sein schienen. Auch die zweite Form von Vacuolen, die minder scharf abgegrenzten, im Innern der Zelle gelegenen, liess sich vielfach wahrnehmen. — Die Hauptzellen zeigten genau dasselbe Verhalten wie im vorigen Magen: sie waren grossenteils verkleinert und granuliert, nur unten am Grund hell.

Die beiden Hunde hatten auf den gleichen Eingriff nicht in gleicher Weise reagiert. Bei dem ersten hatten

die Abscesse zu längerdauerndem Fieber geführt; doch nahm er bis zum Tode — wenn auch nur wenig — Nahrung zu sich. Bei dem zweiten trat das Fieber weniger hervor; doch stellte sich völlige Appetitlosigkeit ein, so dass er in den letzten Tagen vor dem Tode absolut nichts geniessen mochte. Es darf daher nicht Wunder nehmen, wenn die Veränderungen am Magen — so weit sie wenigstens die Belegzellen trafen — bei beiden Tieren verschieden waren.

Die Vergrösserung der Belegzellen, verbunden mit netzförmiger Anordnung ihres Protoplasmas, wurde in ausgesprochenem Masse nur noch im menschlichen Magen, jedoch in keinem weitern tierischen beobachtet. Ich habe — wie unten mitzuteilen — noch bei einem zweiten Hund andauerndes Fieber erhalten, aber hier durch akute Anämie, und es fehlten jene interessanten Veränderungen. Ob zwischen ihnen und speciell dem pyämischen Fieber eine besondere Beziehung obwaltet, müssen weitere Versuche lehren.

Die eigentümlichen Netze kommen höchst wahrscheinlich infolge der Einlagerung einer fremden, festen oder flüssigen Substanz zwischen die protoplasmatische Masse der Belegzellen zu stande. Diese Substanz ist völlig durchsichtig und in Haematoxylin nicht färbbar — weiteres vermag ich über sie nicht anzugeben. Ihr Eindringen in die Zellen bedingt eine Volumenszunahme, so dass sie sich oft um mehr als das Doppelte vergrössern. Das Protoplasma wird durch die fremde Substanz nach dem Zellrand hin comprimiert, der auf diese Weise ein sehr dichtgekörntes und dunkleres Aussehn bekommt.

Das Ganze erinnert lebhaft an einen Vorgang, wie er sich ganz normal in der Leber abspielt. Ihre Zellen sind im Ruhezustand getrübt und fein granuliert; während der Verdauung jedoch nehmen sie ein wesentlich anderes Aussehn an: sie enthalten glänzende Schollen aus Glykogen, das sich bei Zusatz von Flüssigkeiten auflöst. Ihr Protoplasma ist peripher verdrängt und nur eine kleine Menge von Körnchen hält die Verbindung mit dem Kern aufrecht. Sie sind —

in den Leberzellen regelmässig, in den vorliegenden Belegzellen grösstenteils — zu einem Netzwerk angeordnet, dessen Maschen scheinbar leere Räume umhüllen.

Die Einlagerung scheint übrigens neben dem verdrängenden und comprimierenden Einfluss auch einen degenerierenden auf das Zellprotoplasma ausüben zu können. Wenigstens fanden sich nicht so selten Zellen vor, die in ihrem Innern gar keine Körnchen mehr aufwiesen, so dass ihr Kern von einem völlig durchsichtigen Zellleib umgeben war.

Verschleimung der Epithelzellen, Schrumpfung und Granulierung der Hauptzellen und in geringerem Grade auch der Pyloruszellen, Durchwanderung vieler Leucocyten bestand bei beiden Tieren, wiewohl sie doch im nüchternen Zustand getötet waren. Es sind dies alles die anatomischen Kennzeichen eines Magencatarrhs, der ja bei fieberhaften Krankheiten fast nie zu fehlen pflegt.

IV. Akute Anämie.

Blutentziehungen wurden lediglich zu dem Zwecke vorgenommen, um die Folgen der akuten Anämie für den Magen kennen zu lernen. Es stellte sich bald heraus, dass damit eine mehr oder minder bedeutende Temperaturveränderung einherging[1]). Die Ergebnisse sind deshalb von vornherein als zweifelhaft anzusehen, insofern sie nicht der Anämie allein zu gute kommen dürfen.

A. An einem 5 Kg. schweren Hunde, von etwas unter Mittelgrösse, wurden innerhalb 4 Tagen 2 Blutentziehungen zu je 100 ccm vorgenommen. Bei der Messung, die vor der zweiten Blutentziehung stattfand, betrug die Temperatur 40,1°; in den nächsten 6 Tagen bewegte sie sich zwischen 40° und 41,1°. In den letzten 35 Stunden vor dem Tode frass das Tier nichts, doch fand sich im Magen ziemlich viel trockener Inhalt vor.

B. Einem 4,45 Kg. schweren Hunde wurden im Zeitraum von 16 Tagen zuerst 100, dann 55, 70 und 40 ccm Blut entnommen. In dieser

---

[1]) Diese Thatsache ist übrigens schon seit längerer Zeit bekannt. S. Tschudnowsky, Dissertation. Petersburg 1869. Sowie Manassein. Chemische Beiträge zur Fieberlehre. Virchow's Archiv Bd. 55. p. 438.

ganzen Zeit zeigte er Temperaturen zwischen 40.2° und 41°; alsdann trat jedoch, in den letzten 5 Tagen vor dem Tode, Erniedrigung der Temperatur bis zu 39° ein. Appetit war stets sehr rege; die letzte Mahlzeit ca. 15 Stunden a. m. Im Magen fanden sich viele Speisereste vor; die Schleimhaut war blass.

Im ersten Magen waren die Zellen des Oberflächenepithels meist stark verschleimt. Die Hauptzellen erschienen mattgranuliert, ihr Kern rund und nach vorn gerückt. Die Belegzellen waren in einer Anzahl Präparate deutlich vermindert, in den andern in der normalen Menge vertreten. Elemente, die man mit jener Verminderung in Beziehung hätte bringen können, wie Übergangsbilder von einer Zellform zur anderen, Zerfall von Belegzellen u. dgl. waren jedoch nirgends nachweisbar. Wenn wirklich ein Übergang existiert, so wird er kaum derartig rapide verlaufen, dass man nicht wenigstens einzelne Phasen desselben beobachten könnte. Ebenso fehlt jede Spur eines degenerativen Vorganges an den Belegzellen. Sie sahen völlig normal aus, hatten die charakteristische Schwarzfärbung, und nur vereinzelt zeigte sich eine geringe Aufhellung unmittelbar um den Kern herum, wie sie sich gewönlich nach längerer Nahrungsentziehung einstellt.

Demgemäss kann ich nicht zugeben, dass durch den vorliegenden Befund die Kupffer'sche Annahme vom Schwinden der Belegzellen unter pathologischen Bedingungen gestützt wird. Die Verminderung der Belegzellen erkläre ich vielmehr damit, dass die betreffenden Präparate wahrscheinlich aus der Übergangszone stammen, wofür auch wesentlich das Verhalten der Magengrübchen in ihnen spricht, die hier viel tiefer, als normal, hinabreichen. Die Übergangsregion wird in diesem Magen eine ungewöhnliche Breitenausdehnung besessen haben, so dass ich beim Einlegen Schleimhautstückchen als zum Fundus gehörig bezeichnete, die ihm in Wirklichkeit nicht angehören. Beim Menschen habe ich — mit Kupffer — die Übergangsregion in der verschiedensten Ausdehnung gefunden; es ist daher leicht möglich, dass sie auch im Hundemagen zuweilen erheblich breiter ist, als bisher angenommen wurde.

Im Pylorus waren die Zellen ebenfalls granuliert. Manche Drüsen enthielten in ihrem Lumen noch das körnige, dunkeltingierte Secret. Das Oberflächenepithel war — im Gegensatz zu dem des Fundus — nur wenig verschleimt und partieenweise noch völlig protoplasmatisch. Zahlreiche Lymphzellen durchwanderten es. Die Nussbaum'schen Zellen vermisste ich vollkommen.

Der zweite Hund hatte häufige Blutentziehungen mit anhaltendem Fieber durchgemacht — beides Momente, die nach Manassein[1]) die Verdauungsfähigkeit des Magensaftes in hohem Grade beeinträchtigen. Bereits bei Lebzeiten des Tieres liess jedoch sein jederzeit reger Appetit und das relativ treffliche Befinden Zweifel aufkommen, ob jene Eingriffe auch im vorliegenden Falle wesentliche Verdauungsstörungen zur folge hatten. Der anatomische Befund, soweit ich ihn an Haematoxylin-Kalibichromicum-Präparaten feststellte, sprach ebensowenig dafür: Oberflächenepithel wie Drüsenzellen bieten durchaus normales Aussehn; die Pylorus-zellen sind — entsprechend der kurzen Zeit, die seit der letzten Mahlzeit vergangen war — noch etwas granuliert und getrübt, die Hauptzellen bereits aufgehellt.

Erst die Behandlung mit Haematoxylin-Alaun ergab einen Befund, den ich im normalen Hundemagen nirgends beobachtet. Man sieht hierbei zahlreiche echte Flemming'sche Kernfiguren zerstreut im Oberflächenepithel (Fig. 6). Sie beschränken sich ausschliesslich auf solche Zellen desselben, die den Magengrübchen angehören, fehlen hingegen oben auf den Leisten.

Die Gestalt dieser Figuren entsprach allerdings nicht immer genau den bekannten Bildern Flemming's. Eine recht häufige Differenz bestand darin, dass die Fäden der Chromatinsubstanz mit einander conglutiniert waren und so ein tiefdunkles Korn oder einen Stab bildeten, der nur durch seinen unregelmässigen, leicht gezackten Rand verriet, dass er

[1]) Manassein. l. c. p. 451.

wahrscheinlich aus einer Reihe von Elementen zusammengesetzt war. Für die wahre Natur dieser Gebilde sprach jedoch ihre tiefe Tinction, der helle Hof ringsum und in erster Reihe der häufige Nachweis einer achromatischen Figur. Sehr charakteristisch war ferner ihre Localisation: sie lagen nie in einer Reihe mit den übrigen Zellkernen des Epithels, sondern mehr nach vorn, zum Lumen hin.

Die Conglutination der Fäden darf nicht Wunder nehmen. Die Präparate waren in Alkohol aufbewahrt — also in einer für die Erhaltung von Kernfiguren nicht eben günstigen Conservierungsflüssigkeit. Ich fand keine Gelegenheit nach der von Flemming angegebenen Methode zu arbeiten. Denn der Befund von Kernteilungsfiguren — sowie auch von andern eigentümlichen Chromatinansammlungen in den Zellkernen, die ich weiter unten beschreiben werde — war erst kurz vor Beendigung meiner Untersuchungen gemacht worden, als ich zufällig ein Präparat mit Immersionslinse betrachtete. Die angegebenen Merkmale genügen jedoch vollkommen, jene Gebilde als echte Kernteilungsfiguren erscheinen zu lassen, und ein Zweifel kann um so weniger bestehen, als Flemming selbst wiederholt über das häufige Conglutinieren der Chromatinfäden in seinen Präparaten klagt.

Im vorliegenden Falle findet sich die Aequatorialplatten- und die Diasterform besonders oft vor. Beide sind gewöhnlich gut erhalten und leicht kenntlich. Häufig begegnet man ferner an stelle des Kerns einer Figur, die nach Art eines Hufeisens geformt ist, tief tingiert und von bucklichtem, gezacktem Aussehn (Fig. 6 c). Ich folge der Auffassung Flemming's[1]), der sie wiederholt in den Lymphzellen gesehen, und zweifle nicht, dass auch sie wahre mitotische Kernteilungen darstellen, die nur schlecht fixiert sind.

Die Axe, in der die Kernfigur liegt, fällt nur selten mit der ihrer Zelle zusammen (Fig. 7a). Meist steht sie

[1]) Flemming. Studien über Regeneration der Gewebe. Schultze's Arch. Bd. 24. p. 78.

schräg oder gradezu senkrecht zu dieser. Flemming und Bockendahl[1]) haben auf diese häufige Richtungsdifferenz zwischen Kernfigur und Epithelzelle bereits aufmerksam gemacht.

Zu den Ersatzzellen steht übrigens keine der gefundenen Figuren in irgend wahrnehmbarer Beziehung.

Über Kernfiguren im Magenepithel liegen bis jetzt meines Wissens keine Beobachtungen vor. Ich fand sie im Hundemagen nur dieses eine Mal; sonst habe ich sie weder unter normalen noch unter pathologischen Verhältnissen jemals wiedergesehen. Gleichwohl möchte ich ihr häufiges Vorkommen im vorliegenden Falle nicht als etwas Pathologisches bezeichnen. Bekanntlich treten die Kernfiguren gern herdweise auf. Es ist daher sehr wohl möglich, dass die von mir mit Haematoxylin-Alaun untersuchten Schleimhautpartieen, die ja natürlich nur einen Bruchteil der ganzen Magenschleimhaut bilden, zufällig keine Figuren enthielten, während sie in andern, unbeobachtet gebliebenen Partieen vielleicht sehr zahlreich vorkamen.

V. Inanition.

Ich habe an einem Falle die Wirkung der Inanition untersucht, um zu sehen, ob die Aufhellung der Belegzellen vom Fieber oder von der, dasselbe begleitenden mangelhaften Nahrungsaufnahme herrühre.

Der Hund hungerte 5 Tage. Die Zahl der Belegzellen, die helles Aussehn angenommen hatten, war ziemlich beschränkt, so dass bei Erkrankungen die mangelhafte Nahrungsaufnahme allein nur wenig die Aufhellung zu befördern scheint. Die Hauptzellen waren getrübt und matt granuliert,

---

[1]) Bockendahl. Über die Regeneration des Trachealepithels. Schultze's Arch. Bd. 24. p. 366. Sowie Flemming. Über die Regeneration verschiedener Epithelien durch mitotische Zellteilung. Ebendaselbst p. 373.

das Oberflächenepithel leicht verschleimt. Es sind dies beides die Kennzeichen einer schwachen Secretion, die vielleicht hervorgerufen und unterhalten wird durch den Reiz der andauernden Nahrungsentziehung.

Die normale Magenschleimhaut der Katze.

Die Wirkung der Inanition habe ich eingehender an der Katze verfolgt. Wir besitzen jedoch noch keine genaue Beschreibung der normalen Schleimhaut des Katzenmagens; es wurde ihr kurzweg dieselbe Structur zugesprochen wie der des Hundes. Das trifft zwar in den meisten und wesentlichsten Punkten zu; ich habe jedoch auch Differenzen zwischen beiden wahrgenommen, die ich erwähnen muss, bevor ich auf die durch Inanition bedingten Veränderungen eingehe. — Als Untersuchungsobject diente der Magen einer Katze, die 24 Stunden nach der letzten Mahlzeit getötet worden war.

Die Hauptzellen sind kleiner als beim Hunde. Die Zahl der Belegzellen ist geringer und entspricht ungefähr derjenigen, die man beim Hunde in der Übergangszone findet. Der Drüsenhals ist zwar von ihnen bevorzugt, doch liegen sie hier nicht gar so dicht beisammen, wie man es im Hundemagen zu beobachten pflegt; sie sind vielmehr oft durch mehrere Hauptzellen von einander geschieden. Eigenthümlich ist, dass sie auf Haematoxylin-Kalibichromicum-Behandlung nicht gleichmässig reagieren. Nur ein Teil wird dunkel tingiert, die Mehrzahl erscheint zwar am Rande noch dunkel, im übrigen aber ebenso hell wie die Hauptzellen. Die dunkeln liegen mehr nach dem Grund der Drüse hin; der Drüsenhals ist fast ausschliesslich von den hellen eingenommen.

Diese verschiedenartige Färbung der Belegzellen macht sich nur gegenüber dem Haematoxylin-Kalibichromicum geltend. Bordeaux in 2% Lösung färbte die Belegzellen gleichmässig tiefrot; Haematoxylin-Alaun in ½% Lösung ergab gar keine, in 1% eine äusserst matte Tinction des

Protoplasmas, ohne dass einzelne Zellen irgendwie vor den übrigen in ihrer Nuance differierten. Die Vorzüge der Haematoxylin-Kalibichromicum-Methode lassen sich nirgends schöner als gerade hier illustrieren.

Ich fand keine Gelegenheit, zu untersuchen, ob vielleicht die Aufhellung der Belegzellen nur die Folge der 24stündigen Nahrungsentziehung gewesen, und sie während oder kurz nach der Verdauung sich durchweg schwarz färben. In diesem Falle würde die Differenz gegenüber dem Verhalten der Belegzellen im Hundemagen nur darin liegen, dass einmal der Process der Aufhellung hier verhältnismässig rasch nach der letzten Nahrungsaufnahme beginnt, dann aber auch eine weit grössere Zahl Belegzellen davon betroffen wird.

Die hellen Belegzellen geben keineswegs Anlass zur Verwechselung mit Hauptzellen. Erstlich verbleibt ihnen meist ein dunkler Rand; dann giebt ihre Gestalt, das Aussehn ihres Kerns und ihre Localisation ein sehr bequemes Unterscheidungsmerkmal ab; endlich ist das Protoplasma in den Belegzellen viel feiner und dichter granuliert als in den Hauptzellen.

Noch ein weiterer Befund an diesem Magen verdient die aufmerksamste Beachtung. In den Fundusdrüsen — ausschliesslich in diesen, nie im Pylorus — wird das Lumen an vielen Stellen von homogenen, bleigrauen Gebilden erfüllt, deren Längsausdehnung meist ungefähr bis zum Doppelten des Querschnittes einer Hauptzelle reicht. (Fig. 8.) Einzelne dieser Pfröpfe, besonders die im Drüsenhals belegenen, scheinen einen grössern Raum zu beanspruchen: sie sind länger als die andern, oder sie erweitern das Lumen und dringen beiderseits mit feinen Fortsätzen in die Interstitien benachbarter Zellen ein, wodurch sie eine sternförmige Gestalt bekommen.

Eine Anzahl Hauptzellen hat genau das gleiche, bleigraue, homogene Aussehn angenommen (Fig. 8a.); an Belegzellen habe ich es nie beobachtet. Der Kern solcher Haupt-

zellen ist meist verschwunden; wo er noch vorhanden, liegt er vollkommen abgeplattet am basalen Ende. Häufig hat nicht die ganze Zelle die homogene Umwandlung erfahren, sondern nur ihr innerer Abschnitt (Fig. 8b), während der basale, den Kern enthaltende, das normale Aussehn bietet. Wo benachbarte Zellen von dem Process ergriffen sind, schwindet die Scheidewand zwischen ihnen, und man sieht anstatt der einzelnen zelligen Elemente homogene Flecken.

Wieder ist es die Haematoxylin-Kalibichromium-Behandlung, die die beschriebenen Gebilde am deutlichsten hervortreten lässt. In Haematoxylin-Alaun und Bordeaux blieben sie — wahrscheinlich weil ich beides in zu schwacher Lösung angewandt — ungefärbt und liessen sich oft nur mit Mühe von den ebenfalls farblos gebliebenen Hauptzellen scheiden.

Die Bedeutung der Pfröpfe im Lumen und der eigentümlichen Veränderungen an den Hauptzellen ist fraglich. Der anatomische Befund rechtfertigt vielleicht die Annahme, es handele sich hier um einen degenerativen Process der Hauptzellen: sie erleiden allmählich von ihrem freien Ende her eine Umwandlung ihrer Substanz, bis sie zuletzt vollständig homogen sind, abgestossen und durch's Lumen hindurch nach aussen befördert werden. Ich erkenne jedoch an, dass sich mancherlei gegen diese Deutung einwenden lässt. — Auffallend bleibt es jedenfalls, dass die Zellen der Pylorusregion, die doch sonst so viel Aehnlichkeit mit den Hauptzellen zeigen, die geschilderten Veränderungen völlig vermissen lassen. Ich habe sie hier weder normal, noch bei Inanition jemals gefunden.

Die Magendrüsen der Katze bei Inanition.

Eigentlich pathologische Zustände wurden nicht erzeugt, sondern nur die Wirkung der Inanition auf die Magenschleimhaut untersucht. Zwei Katzen hungerten 3 Tage, eine 5, eine 6 Tage. Die Resultate stimmen an allen Mägen ziemlich genau überein.

Die Epithelzellen der Mageninnenfläche sind im Fundus vollständig, im Pylorus nur wenig verschleimt. Die Hauptzellen sind klein, granuliert, ziemlich dunkel gefärbt und mit rundem Kern — weisen also auf continuirliche Secretion hin, wie wir sie auch oben beim Hund beobachtet; im Grund der Drüse sind sie heller und grösser. Die Belegzellen sind zum allergrössten Teil aufgehellt, nur der Rand von manchen ist dunkel geblieben; in ihrem Innern sind nicht selten Vacuolen. — Die Pyloruszellen sind ebenso wie die Hauptzellen geschrumpft. Sehr oft finde ich Nussbaum'sche Zellen; sie sind hell, mit grossem Kern und grenzen nie ans Lumen. Auch die kleinen hellen Zellen, die Nussbaum in den Drüsenausgängen der Pylorusregion gefunden, waren hier zahlreich anzutreffen.

Die homogene Umwandlung von Hauptzellen und die Pfröpfe im Lumen sind hier entschieden eine weit häufigere Erscheinung als im normalen Katzenmagen. Doch habe ich nicht constatieren können, dass Dauer der Nahrungsentziehung und Anzahl jener Gebilde in constantem Verhältnis zu einander stehen.

Die normale Magenschleimhaut des Menschen.

Die Untersuchung des menschlichen Magens war mit unverhältnissmässig mehr Schwierigkeiten verknüpft als die des Hunde- und Katzenmagens: ich durfte ihn nicht eher als 2—2½ Stunden p. m. entnehmen; ich konnte nicht controllieren, in welchem Verdauungsstadium er sich befand, als der Tod eintrat. Deshalb habe ich die grösste Vorsicht walten lassen, um nicht zu fehlerhaften Resultaten zu gelangen, und ausschliesslich das ist in die folgenden Mitteilungen aufgenommen, was sich mit vollster Sicherheit vertreten lässt.

Bisher liegen wenig eingehende Arbeiten über den normalen menschlichen Magen vor. Kölliker liefert in seiner „Gewebelehre des Menschen“ nur eine Beschreibung tierischer Mägen. Die Schwierigkeit in der Beschaffung des geeig-

neten Materials — so giebt er selbst an — hinderte ihn die Drüsen des menschlichen Magens zu untersuchen. Jukes[1]) war der erste, der die an Tieren gemachten Befunde Heidenhain's und Rollet's — wenigstens der Hauptsache nach — am menschlichen Magen bestätigen konnte. Henle[2]), Edinger[3]) und Stöhr[4]) haben an frischem Material gearbeitet und eine gründliche Schilderung geliefert. Das Beste auf diesem Gebiete verdanken wir jedenfalls der vor wenigen Jahren erschienen, bereits oben erwähnten Arbeit Kupffer's; er hat darin, bevor er in die Schilderung des pathologischen Verhaltens eintritt, eine eingehende Beschreibung der normalen Magendrüsen gegeben.

Meine Befunde stimmen — wenn auch nur in untergeordneten Punkten — nicht ganz mit denen der anderen Beobachter überein, so dass ich, um die pathologischen Veränderungen entsprechend zu würdigen, eine Schilderung der normalen Verhältnisse vorausschicken muss.

Mein Material an normalen Menschenmägen setzt sich folgendermassen zusammen:

1. Magen eines Hingerichteten. ½ Stunde p. m. zu kleinen Stückchen in Alcoh. absol. eingelegt, der öfters gewechselt wurde. Dieser Magen war mir von anderer Seite zugestellt worden; ich konnte nicht eruieren, wieviel Stunden bei Eintritt des Todes seit der letzten Mahlzeit verflossen waren.

2. Noch ein zweiter normaler Magen war mir freundlichst überlassen worden. Doch während der vorige durchaus gute und reine Bilder lieferte, ist dieser eigentlich nur dadurch wertvoll, dass er das numerische Verhalten der Belegzellen in den einzelnen Abschnitten der Drüse gut illustrierte. Oberflächenepithel und Hauptzellen waren, da die Entnahme jedenfalls erst geraume Zeit nach dem Tode stattgefunden, wenig oder gar nicht erhalten. — Alle folgenden Mägen sind von mir selber 2—2½ Stunden p. m. entnommen worden.

---

[1]) Jukes. Dissertation. Göttingen 1872.

[2]) Henle. Handbuch d. Eingeweidelehre. 1873.

[3]) Edinger. Zur Kenntnis der Drüsenzellen des Magens, besonders des Menschen. Schultze's Arch. Bd. 17 p. 199.

[4]) Stöhr. Schultze's Arch. Bd. 20 p. 221.

3. Ein 67jähriger Arbeiter starb an den Folgen einer Apoplexie. Magenerscheinungen waren nicht vorhanden gewesen. Der Magen enthielt viel Nahrungsbestandteile; die Schleimhaut war recht gut erhalten. — Mit Rücksicht auf die Aethiologie der Apoplexie — Fall auf das Cranium — ist der Magen als normal zu betrachten.

4. Eine 70jährige Frau hatte Carcinoma recti. Nur sehr mässige Blutungen waren erfolgt; Metastasen bestanden nirgends; der Tod erfolgte nur infolge der Cachexie. Es darf also wohl der Magen, zumal bei Lebzeiten krankhafte Erscheinungen desselben durchaus fehlten, als normal gelten.

Diese vier Fälle ergaben ziemlich übereinstimmend folgendes Bild:

Die ganze Innenfläche des Magens ist von einem einschichtigen, aus Cylinderzellen bestehenden Epithel ausgekleidet. Dasselbe ist in den Magengrübchen niedriger und breiter als auf den Magenleisten, wo es bisweilen spindeldürr ausgezogen ist. Entsprechend dieser verschiedenen Gestalt der Zellen sind auch die Kerne auf den Leisten schmäler und meist von elliptischer Gestalt, während sie in den Grübchen rund, ja abgeplattet erscheinen. Basalwärts gehen die Zellen in einen, nach dem Grund der Grübchen gebogenen Faden aus. Ihr freies Ende erscheint an Alkoholpräparaten sowohl wie bei Behandlung mit 1 % Osmiumsäure offen. Das Protoplasma der Zellen zeigt vom Rand her schleimige Metamorphose, die oft so hochgradig wird, dass ausser dem platt der bindegewebigen Stützsubstanz anliegenden Kern sich nur noch schleimiger Inhalt in ihnen befindet. Es ist vielfach, zuerst von Fr. E. Schultze, angegeben worden, dass zugleich mit dem Inhalt sich ihre Form ändere, dermassen nämlich, dass sie nun zu Becherzellen wurden. Ich stimme jedoch Biedermann[1]) u. Flemming[2]) bei, die das Vorkommen von eigentlichen Becherzellen im Magenepithel negieren; zum mindesten habe ich

---

[1]) Biedermann. Untersuchungen über das Magenepithel. Sitzungsberichte der kaiserlichen Akademie der Wissenschaften. 1875. Bd. 71.

[2]) Flemming. Schultze's Arch. Bd. 24 p. 396.

sie normaler Weise nicht oft darin vorgefunden. Eine Formveränderung der Cylinderzellen ist allerdings vorhanden, insofern sie gewöhnlich bei der schleimigen Umwandlung in ihrem innern Abschnitt ein wenig breiter werden. — Kernteilungsfiguren habe ich im normalen Oberflächenepithel niemals vorgefunden.

Zahlreich, aber discontinuirlich, liegen — bald zwischen den untern Hälften benachbarter Epithelien, bald zwischen dem fadenförmigen Fortsatz und der darunter liegenden Stützsubstanz — die Ersatzzellen. Sie scheinen membranlos zu sein. Auch Belegzellen sieht man unter dem Epithel, sowohl auf den Leisten, wie in den Grübchen; aber sie treten an Zahl weit hinter die Ersatzzellen zurück.

In den verjüngten Grund der Magengrübchen, die — wie beim Hunde — im Pylorus weit tiefer sind als im Fundus, münden, meist zu mehreren, die Drüsen hinein. Sie sind durch eine eigene Membran von der Stützsubstanz geschieden. Das Lumen ist sehr fein; es erweitert sich nur in geringem Grade am untern Ende der Drüse. Ihre zellige Auskleidung wird auch beim Menschen durch Hauptzellen und Belegzellen gebildet. In ihrer gegenseitigen Lagebeziehung, in der Gestalt, im Verhalten gegenüber Haematoxylin-Kalibichromicum zeigen sie die gleichen Unterschiede, die wir vom Hunde her kennen. Im Drüsenhals berühren die Belegzellen meist direkt das Lumen; zwischen sie eingestreut findet man nur wenige Hauptzellen, die hier klein und dunkel tingiert sind. Im Drüsenkörper ändert sich das relative Mengenverhältnis: es überwiegen die Hauptzellen und sie bilden eine fast ununterbrochene Begrenzung des Lumens; die Belegzellen sind zwar noch sehr zahlreich vorhanden, aber discontinuierlich. Die Angabe Henle's[1]), dass der Drüsengrund vielfach ebenso reich an Belegzellen und arm an Hauptzellen sei, wie der Drüsenhals, habe ich in

[1]) Henle. Handbuch der Eingeweidelehre. 1873.

keinem, weder im normalen, noch im pathologischen Magen bestätigt gesehen.

Die Gestalt der Hauptzellen ist eine regelmässig cylindrische oder stumpfkegelige. Im Ruhestadium sind sie hell und gross, während der Verdauung geschrumpft, stark granuliert und dunkler. Ihr Kern ist kreisrund. — Die Belegzellen haften stets unmittelbar der membrana propria an und liegen entweder zwischen ihr und der Aussenfläche der Hauptzellen — wobei sie sich oft ins interglanduläre Gewebe vorbuchten — oder sie drängen die untern Abschnitte der Hauptzellen zur Seite. Nur selten bilden sie eine vollständige Scheidung zwischen den letzteren und helfen nun mit ihrer freie Fläche das Lumen begrenzen. Die Form der Belegzellen ist dreieckig, rund oder oval. Sie sind gewöhnlich einkernig, oft aber auch doppel- und mehrkernig. Die Grösse ist sehr verschieden; die mehrkernigen sind im Allgemeinen grösser als die einkernigen, die mehr zum Drüsengrund hin gelegenen grösser als die in der Gegend des Drüsenhalses.

Neben diesen zusammengesetzten Pepsindrüsen der Fundusregion sieht man äusserst selten die von Kupffer beschriebenen „einfachen Schleimdrüsen", die er selbst ebenfalls nur in vereinzelten Fällen vorgefunden hat. Hier setzt sich das Grübchen ohne jede sichtbare Abgrenzung continuierlich in die Drüse fort; diese reicht ebenso weit hinab wie die benachbarten. Ausgekleidet wird sie von niedrigen und breiten, dabei stark protoplasmatischen Zellen, ähnlich dem Oberflächenepithel, wie es sich am Grund der Magengrübchen darzubieten pflegt; sie scheinen daher dessen direkte Fortsetzung zu sein.

Die Zellen der Pylorusregion sind niedriger als die Hauptzellen im Fundus, sonst aber gleichen sie ihnen im Aussehn vollkommen. Die sog. Nussbaum'schen Zellen werden von Kupffer gänzlich vermisst; ich habe sie gerade recht häufig gefunden, häufiger wenigstens als beim Hunde. Sie geben mit Haematoxylin-Kalibichromicum immer helle

Färbung, haben also mit den Belegzellen nichts zu schaffen. Dunkel tingierte Elemente, wie sie Juckes und Stöhr als Analoga der Belegzellen im Pylorus beschrieben, habe ich nicht vorgefunden. Die hellen, auf dem Querschnitt kreisrunden Zellen mit grossem Kern, die ich bereits im Pylorusgebiet des Hundes und zwar im Drüsenausgang gesehen, sind auch beim Menschen zahlreich vertreten.

Die Grenze zwischen Fundus und Pylorus ist — wie beim Hunde — nicht scharf gezogen. Es findet sich vielmehr auch hier eine Zone, die den allmählichen Übergang von der einen Region zur andern vermittelt. Sie wechselt sehr in ihrer Ausdehnung. Daher kommt es, dass ich zuweilen Bilder bekam, die nicht — wie ich erwartet — der Fundusregion entstammten, sondern der Übergangszone. Bereits bei ganz oberflächlicher Betrachtung liess sich die letztere an den tiefen Magengrübchen erkennen. Kupffer macht hierauf ebenfalls aufmerksam: in dem einen Falle fand er eine beschränkte Ausdehnung der Übergangszone, im andern reichte sie bis zur Mitte des Magens.

Die bindegewebige Stützsubstanz der menschlichen Magenschleimhaut ist locker und reticulär. Zahlreiche Lymphzellen sind darin eingestreut; besonders häufen sie sich in den Leisten an. Sie schaaren sich zuweilen zu Follikeln zusammen, die bald im subglandulären Gewebe liegen, bald, plötzlich wie ein Keil emporsteigend, die drüsige Substanz verdrängen. Mitten in solchen Ansammlungen von Lymphzellen sah ich vereinzelt bereits im normalen Magen glänzende, meist runde Schollen, die mit Haematoxylin-Kalibichromicum tief schwarze Färbung gaben. Unter pathologischen Verhältnissen begegnen sie uns — oft in enormer Anzahl — wieder und sie sollen an jener Stelle eingehend geprüft werden.

Die Lymphzellen wandern in stattlicher Zahl durch das Oberflächenepithel und die drüsige Substanz, wobei wiederum die Pylorusregion, entsprechend dem grösseren Reichtum ihrer bindegewebigen Substanz an lymphoiden

Elementen, bevorzugt wird. Sie sind bequem von den Ersatzzellen zu unterscheiden: um so mehr muss es befremden, dass Stöhr[1]) sie für die Elemente gehalten hat, die von Ebstein[2]) als Ersatzzellen beschrieben wurden.

Pathologische Veränderungen am menschlichen Magen.

Es beziehen sich die folgenden Mitteilungen ausschliesslich auf Mägen, die unter den postmortalen Veränderungen in geringerem Grade gelitten hatten. Dagegen habe ich diejenigen, die schlechte und undeutliche Präparate gaben, überhaupt nicht für die vorliegende Arbeit verwertet. — Ich gruppiere die Fälle nicht mehr streng wie beim Hunde, da oft ähnliche Veränderungen bei den verschiedensten Krankheiten auftraten.

A. Eine kräftige Frau, an der bereits leichte Nephritis beobachtet war, verfiel während der Geburt in eklamptische Krämpfe. Die Sectio caesarea wurde vorgenommen; Pat. starb kurz darnach. Magenerscheinungen hatten nie bestanden. Im Magen viel Flüssigkeit, keine festen Bestandteile.

Das Oberflächenepithel befand sich meist in einer hochgradigen Verschleimung. Die Hauptzellen waren dunkel und granuliert, nur wenig geschrumpft; die Belegzellen in der normalen Zahl, aber fast durchweg auffallend gross; die meisten enthielten zwei und noch mehr Kerne. In nächster Nachbarschaft von ihnen lagen nicht so selten kleinere, sehr helle Zellen mit einem runden, grossen Kern, wie wir sie bisher nur vom Drüsenausgang des Pylorus her kennen. Vielleicht sind es dieselben Elemente, die Heidenhain[3]) als in der Entwickelung begriffene Belegzellen beschrieben hat; ich kann sie — eben wegen ihres Vorkom-

---

[1]) Stöhr. Ueber das Epithel des menschlichen Magens. Verhandlungen der physik.-medicin. Gesellschaft in Würzburg. 1881. Bd. 15 p. 106.

[2]) Ebstein. Schultze's Arch. Bd. 6 p. 521.

[3]) Heidenhain. Untersuchungnn über den Bau der Labdrüsen. Schultze's Arch. Bd. 6 p. 389.

mens im Pylorus — nicht dafür ansehn. Auch Trinkler[1]) hat neben grossen Belegzellen kleinere Zellen gefunden, die sich jedoch gegenüber den von mir gesehenen durch starke Körnelung ihres Protoplasmas auszeichnen, weshalb er sich berechtigt hält sie als junge, eben durch Teilung entstandene Formen von Belegzellen aufzufassen.

Im Pylorus fanden sich eigentümliche Drüsen vor. Sie erschienen ganz plötzlich, meist zu 2—3 mitten im normalen Gewebe. Eine Grenze zwischen Grübchen und Drüsenhals war hier nicht angedeutet; vielmehr verengerte sich das Lumen dieser Drüsen von oben nach unten ganz gleichmässig. Sie verzweigten sich nicht wie die Nachbardrüsen; sie erstreckten sich ebenso tief nach abwärts wie diese. Ihr zelliger Belag erinnerte in nichts an den normal im Magen vorkommenden; er war gebildet von 2 Zellenformen: von echten Becherzellen mit platt der Wand anlagerndem Kern und von dunkel tingierten, stark granulierten, am freien Ende augenscheinlich eine Membran besitzenden Zellen, die einen kleinen, runden Kern aufwiesen. Nach dem Drüsengrund hin überwogen die ersteren, nach der Mündung hin die letzteren.

Während durch das normale Drüsenepithel die Leucocyten nur vereinzelt wandern, finden wir sie in den Zellen der eben beschriebenen massenhaft vor. Wenige dieser Leucocyten sind normal erhalten; die meisten zeigen Veränderungen ihres Kernes, die später näher betrachtet werden sollen.

Es liegen hier offenbar dieselben Drüsen vor, denen wir in dem untern Abschnitt des Darmes als sog. Darmschleimdrüsen wieder begegnen. Dem entsprechend soll auf sie die früher den Pylorusdrüsen gegebene Bezeichnung „Magenschleimdrüsen“ Anwendung finden. Sie kommen übrigens nicht im Pylorus allein vor, wie im vorliegenden Falle; in andern Mägen sah ich sie in genau gleicher Weise

[1]) Trinkler. l. c. p. 195.

in der Fundusregion. — Über ihre Entstehung weiss ich mir keine bestimmte Vorstellung zu machen. Ein allmählicher Übergang zwischen den normalen und den „Magenschleimdrüsen“ liess sich nicht wahrnehmen: scharf und plötzlich setzten sich die letztern oben auf den Magenleisten gegen das Oberflächenepithel ab. Mancher wird sie deshalb überhaupt nicht als pathologische Erscheinung auffassen wollen und eher zu der Annahme neigen, dass — ebenso wie sie massenhaft im normalen Darm vorkommen — auch der normale Magen sie bereits enthalten könne. Aber noch niemand hat sie im normalen menschlichen oder tierischen Magen gesehen, wiewohl dieser doch mehrfach in allen seinen Teilen aufs genaueste untersucht wurde. Ich halte sie daher für ein pathologisches Produkt, ausgehend von den „einfachen Schleimdrüsen“ Kupffer's, von denen sie sich einmal durch die stärkere Tinctionsfähigkeit und die teilweise Umwandlung in Becherzellen unterscheiden, weiterhin durch die Häufigkeit ihres Vorkommens, die man sich als pathologische Hyperplasie zu deuten hat.

B. 19jähriger Mann, starb an doppelseitiger Pneumonie am 10. Tage. Es bestand anhaltendes Fieber bis zu 40°. Magen erweitert, mit viel Flüssigkeit und Speisebrei erfüllt.

Nur wenig Oberflächenepithelien zeigten in ihrer innern Hälfte schleimige Umwandlung. Meist waren sie protoplasmatisch geblieben; aber die Körner lagen nicht dicht bei einander, wie im normalen Zustand, sondern sie erfüllten in relativ geringer Menge den angeschwollenen Zellkörper, der im übrigen ein glashelles Aussehn darbot. In seiner basalen Hälfte befanden sich oft gar keine Körnchen, so dass sie vollkommen durchsichtig erschien (Fig. 9). Der nach vorn, zum freien Zellrand hin gerückte Kern war ebenfalls hell und aufgequollen und mit unregelmässigem, vielfach gekerbtem Rand. — Es sind diese Veränderungen zweifellos auf das Eindringen von Flüssigkeit in das Zellinnere mit nachfolgender Degeneration zurückzuführen.

Ähnlich wie das Oberflächenepithel verhielten sich die

übrigen zelligen Elemente der Schleimhaut. Die Hauptzellen waren geschwellt, ihre Körner weiter auseinander- und mehr zum Lumen vorgerückt, während der basale Teil völlig aufgehellt war. Ihr Kern war ebenfalls gross und hell, häufig nicht rund, sondern oval, elliptisch oder eckig; sein Inneres erschien bis auf zwei oder drei gröbere Körnchen völlig durchsichtig. — Die Zahl der Belegzellen war offenbar verringert und unter ihnen zeigten wiederum nur wenige das charakteristische Aussehn und die schwarze Färbung, die im normalen Zustand vorhanden. Die meisten erschienen vergrössert und enthielten, wie die Hauptzellen, helle, körnchenfreie Stellen; ebenso glich der gequollene Kern ziemlich genau dem der Hauptzellen. Dadurch war es oft sehr schwer Hauptzellen und Belegzellen streng von einander zu scheiden. Präparate mit Haematoxylin-Alaun, Boraxcarmin und Alauncarmin gefärbt ergaben kein besseres Resultat: im Gegenteil, die Scheidung der beiden Zellformen war hierbei noch unvollkommener und die Zahl der zweifellosen Belegzellen schien mehr, als zuvor, verringert.

Deshalb darf man jedoch nicht, wie Edinger und Kupffer, an ein Schwinden der Belegzellen, resp. eine Umwandlung derselben in Hauptzellen glauben. Wir haben kein Recht aus der grossen Aehnlichkeit, die die beiden Zellenformen — auf natürlichem Wege durch die hydropische Schwellung, künstlich durch die späte Entnahme und die für so feine Differenzen noch ungenügende Behandlungsweise — bekommen haben, auf ihre gleiche Funktion und sonstige innere Gemeinschaft zu schliessen. Edinger[1]) kann zu gunsten seiner Meinung nur einen einzigen Befund vorführen, den er am menschlichen Magen gemacht hat; er unterlässt es die Anzahl der Stunden anzugeben, die seit dem Eintritt des Todes bis zur Eröffnung der Leiche verflossen waren: wenn es die allgemein übliche Zeit von 12—24 Stunden gewesen, so verliert sein Befund von vornherein jeden Wert. Auch

[1]) Edinger. l. c. p. 209.

Kupffer hat nur an menschlichem Material untersucht. Er stützt den inhaltsschweren Satz, dass in akuten, fieberhaften Krankheiten die Belegzellen verschwinden und in Hauptzellen übergehn, auf den Befund an drei Mägen, von denen zwei $1^1/_2$ Stunden, einer 5 Stunden p. m. entnommen waren. Den letztern wird man, aus den bekannten Gründen, kaum in Betracht ziehen können. In den beiden andern hat nun Kupffer, wie es auch mir wiederholt, nicht bloss im vorliegenden Falle, an Präparaten vom menschlichen Magen ergangen ist, keine deutliche Differenz zwischen Hauptzellen und Belegzellen gefunden. Daraus zu folgern, was er gefolgert hat, ist doch wohl zu weit gegangen. Es gilt hier dasselbe, was bereits oben (pag. 10 ff.) gegen die angeblichen Übergangsbilder der einen Zellform in die andere betont wurde. Reine und zweifellose Bilder, dem tierischen, am besten dem Hundemagen entnommen, müssen Befunde von so schwerwiegender Natur, die nur an menschlichem Material gemacht sind, bestätigen; eher können diese nicht zur Geltung gelangen. Am Hunde ist nun niemals ein Schwinden der Belegzellen mit Sicherheit beobachtet worden. Mithin entbehrt die Ansicht Kupffer's der wesentlichsten und einzigen Stütze, die sie zu ihrer Anerkennung braucht.

Ich bemerke noch, dass an keinem der vielen menschlichen Mägen, die ich untersuchte, die Differenz zwischen Hauptzellen und Belegzellen überall aufgehoben war. An Stellen, die durch die postmortalen Veränderungen augenscheinlich weniger gelitten hatten, waren auch die Belegzellen in der normalen Zahl deutlich zu erkennen. Es fiel dies ganz besonders an dem später zu betrachtenden Fall N. auf (septicämisches Fieber), wo ein Teil der Präparate — und zwar die schlecht erhaltenen — gar keine Belegzellen wahrnehmen liessen, während die weniger betroffenen sie in der entsprechenden Anzahl enthielten.

Die wenigen Belegzellen, die im vorliegenden Fall sicher dafür zu erkennen waren, zeigten zumeist ganz abnorme Grössenverhältnisse. Dabei hatten sie die tiefe Tinc-

tion und dichte Körnelung beibehalten, so dass es sich nicht, wie bei den oben geschilderten, um blosses Aufquellen handeln kann. Zugleich pflegten sie mehrere Kerne zu besitzen. Ihr mächtiges Volumen hatte dann gewöhnlich die Hauptzellen zur Seite gedrängt, und sie berührten nun mit ihrer Innenfläche direkt das Lumen.

Die hydropischen Veränderungen betrafen nicht das Oberflächenepithel und die drüsige Substanz allein, sondern in gleicher Weise die ganze Schleimhautsubstanz mit ihren zelligen Elementen. Sie hatte eine äusserst lockere Beschaffenheit angenommen; die Gewebsspalten waren erweitert; die fixen und die lymphoiden Zellen waren mitsamt ihrem Kern aufgequollen und stellenweis glasig und durchsichtig. Dieses locker gefügte Gewebe kann offenbar nicht, wie normales, den verschiedenen Druckverhältnissen im Innern der Drüsen den gehörigen Widerstand entgegensetzen. Dazu kommt die mechanische Zerrung, welche die Dilatation des Magens auf die Drüsenwandungen ausübt. Beides führte zu einer Erweiterung des Lumens, die zuweilen so stark war, dass es zu cystenähnlichen Bildungen kam. Im Pylorus, der viel mehr als der Fundus fixiert ist, war sie weniger ausgeprägt. Doch zeigte sich auch hier an allen zelligen Elementen trübe Schwellung. In grosser Zahl fanden sich die Nussbaum'schen Zellen vor, die immer und ausnahmslos vom Lumen durch die eigentlichen Pyloruszellen geschieden sind. Die ohnehin so hellen Gebilde erschienen infolge der Aufquellung bis auf den Kern vollkommen leer.

C. 35jähriger Mann, litt an Pneumonie und starb 14 Tage nach deren Beginn. Das Fieber hatte ohne Unterbrechung angehalten und schwankte zwischen 38,5° und 40°. Magen gross und mit Flüssigkeit gefüllt.

Ein kleiner Teil der Oberflächenepithelien schien aufgequollen, die meisten zeigten keine Abweichungen von der Norm. Zahlreiche Lymphzellen wanderten hindurch; auch die Grundsubstanz war damit stark infiltriert. Die Drüsenzellen bieten die nämliche Schwellung und Aufhellung ihres

Körpers, wie sie bereits im vorigen Fall gefunden war: wo sie stark ausgesprochen, sind Belegzellen nicht mehr wahrzunehmen; wo sie in mässigem Grade auftritt, lassen sich auch die Belegzellen mit grösserer oder geringerer Leichtigkeit herauserkennen. Ihr Kern ist zuweilen intensiv dunkel gefärbt, während er für gewöhnlich — wie bekannt — ziemlich matte Färbung annimmt. Doch sind weitere Anzeichen, die etwa für beginnende Kernteilung sprechen, nicht zu sehen. — Sämmtliche Präparate, sowohl die vom Fundus als vom Pylorus, wiesen ferner „Magenschleimdrüsen" auf. — Die Dilatation des Magens und die Aufquellung und Auflockerung des Zwischenbindegewebes hatte wiederum zur Erweiterung des Drüsenlumens geführt.

Im Bindegewebe der normalen Mägen hatte ich bereits sehr vereinzelt eigentümliche runde, an Grösse einer Belegzelle entsprechende Gebilde angetroffen, die mit Haematoxylin-Kalibichromicum tiefschwarz gefärbt wurden. Dieser, wie übrigens auch der eben geschilderte Magen, enthielt nun solche Schollen in grosser Zahl. Da sie noch in andern pathologischen Fällen uns massenhaft begegnen werden, so verdienen sie sicherlich eine besondere Beachtung.

Sie fanden sich weniger im subglandulären, als im interglandulären Gewebe, und in diesem wieder weniger in den tieferen Regionen der Schleimhaut als nach der Oberfläche hin. Immer lagen sie in Spalten und Lücken des Gewebes (Fig. 10), resp. unmittelbar daneben; in letzterm Fall wurden sie zweifellos nur durch die Behandlung (Schneiden, Auflegen des Schnittes auf den Objectträger) künstlich verschoben. Sie sind gewöhnlich kugelrund; doch sitzen ihnen gern kleine Buckel auf. Ihr Volumen wechselt; gewöhnlich entspricht es dem einer mittelgrossen Belegzelle, doch sind sie manches Mal viel grösser, dann wieder viel kleiner und roten Blutkörperchen an Grösse vergleichbar. Oft liegen zahlreiche kleine Schollen so zusammen gruppiert, dass das Ganze wie eine dicht behangene Traube aussieht (Fig. 10a). Ungefärbt erscheinen sie mattglänzend, aus

völlig homogener Substanz bestehend, in deren Innern oft kleine Vacuolen, Kanälchen und Spalten zu erkennen sind, ferner Kerne und Zellfragmente, die wahrscheinlich von eingewanderten Leucocyten herrühren. Mit Haematoxylin-Kalibichromicum behandelt, nehmen sie schwarze Färbung an, mit Haematoxylin-Alaun je nach der Concentration der Lösung ein helleres oder dunkleres Blau.

Aus welcher Substanz bestehen nun diese Schollen? Jedenfalls haben wir es, wie gleich die ersten Reactionen zeigten, mit einem Eiweisskörper zu thun. Das glänzende, homogene Aussehn sprach für Amyloid; doch gab weder Jod noch Gentianaviolett die charakteristische Färbung. Weiter untersuchte ich, ob es sich vielleicht um einen schleimhaltigen Körper handele: doch mit Methylviolett wurden sie ebenso gebläut wie das ganze übrige Gewebe. — Es wurden nun genau nach Recklinghausen's[1]) umfassenden Angaben die Schollen auf Hyalin geprüft. Gegenüber den meisten chemischen Reagentien sowohl wie den vorgeschlagenen Farbstoffen zeigten sie das Verhalten einer hyalinen Substanz. Alle Reactionen, die er empfiehlt, konnten freilich nicht mehr vorgenommen werden, weil sie frische Präparate erfordern. Nun liess ich aber ausser den säurebeständigen Farben, wie Carmin, Eosin, Bordeaux und Fuchsin, die nach Recklinghausen allein im stande sind Hyalin intensiv zu tingieren, auch Basen einwirken: sie ergaben ebenfalls eine sehr intensive Färbung. Es kann mithin der fragliche Körper kein reines Hyalin sein.

Über die Entstehung dieser Schollen liess sich ebensowenig etwas Sicheres feststellen. Sie kommen fast nur da vor, wo zugleich starke Lymphzelleninfiltration besteht. Die Kerne vieler Lymphzellen hatten nun mit Haematoxylin-Kalibichromicum ein eigentümlich glänzendes, stark tingiertes Aussehn angenommen, das dem der Schollen sehr

[1]) Recklinghausen. Handbuch der allgemeinen Pathologie des Kreislaufs und der Ernährung. pag. 404.

ähnlich war. Es lag daher nahe sie aus der Confluenz solcher Kerne entstehen zu lassen. Andere Färbungen, insbesondere Haematoxylin-Alaun, bewiesen jedoch mit Sicherheit, dass keine derartige Beziehung zwischen Lymphzellen und Schollen besteht. — Die Localisation in den Lücken des Gewebes lässt vermuten, dass es sich hier um ein Product der Gewebsflüssigkeit handelt. Eine blosse Gerinnung derselben liegt nicht vor — denn geronnene Lymphe besitzt kein homogenes Aussehn —, wahrscheinlich fand jedoch erst ein Gerinnungsprocess statt und dazu ist dann ein degenerativer getreten, der zu diesen eigentümlichen Bildern geführt hat.

D. 68jähriger Mann litt an rechtsseitiger Pneumonie. In den letzten 14 Tagen a. m. fieberte er ununterbrochen (38—40°), in den letzten 8 Tagen nahm er keine Speise mehr zu sich und trank nur noch Bouillon. — Magen enthält Flüssigkeit. Schleimhaut ziemlich gerötet.

Sämtliche Präparate vom Fundus wie vom Pylorus wiesen Cysten auf, die zuweilen eine sehr erhebliche Weite erreichten. Ihre zellige Auskleidung war abgeplattet; die Scheidung zwischen den einzelnen Elementen fehlte ganz oder war nur schwer erkennbar. Ebenso waren ausserhalb der Cysten die Zellgrenzen oft verwischt. Die Belegzellen erschienen durchweg ebenso tingiert, wie die Hauptzellen. — Im Pylorus besassen die Nussbaum'schen Zellen oft die Grösse von Belegzellen; ausnahmslos unterschieden sie sich jedoch von diesen durch ihr helles Aussehn und den mangelhaften Körnchengehalt. „Magenschleimdrüsen" waren, besonders im Pylorus, zahlreich vertreten. Ebenso habe ich die Schollen vorzugsweis hier gefunden, fast gar nicht im Fundus.

Ein besonderes Interesse beanspruchen die mitotischen Kernteilungsfiguren, die ich hier an einzelnen Partieen in nicht unbedeutender Anzahl beobachtet habe, während sie an andern vollkommen fehlten. Fast alle Stadien der Teilung sind vertreten. Freilich sind die Figuren hier noch seltener als beim Hunde völlig rein. Die zwei Stunden,

die vom Eintritt des Todes bis zur Magenentnahme verflossen, müssen offenbar einen recht ungünstigen Einfluss auf diese zarten Gebilde besitzen. Auch ihre Zahl ist dadurch jedenfalls geringer geworden. Denn durch die Untersuchungen Flemming's[1]) ist es sicher gestellt, dass Kernteilungen, die im Moment des Todes eingeleitet waren, meist ihren typischen Ablauf bis zur Bildung zweier neuer Zellen nehmen. Es ist deshalb wunderbar genug, dass noch in einer so stattlichen Anzahl von Zellen der begonnene Teilungsprocess mit dem Eintritt des Todes sistiert oder jedenfalls nicht zu Ende geführt wurde.

Die Teilung betraf ausschliesslich die Zellen des Oberflächenepithels. Es ist mir nie gelungen weder in diesem, noch — um diesen Cardinalpunkt vorwegzunehmen — in einem der folgenden Mägen in Hauptzellen oder in Belegzellen Kernfiguren nachzuweisen. Damit sei nicht gesagt, dass sie hier überhaupt nicht vorkommen: es wäre ja immerhin möglich, dass wohl die Figuren des Oberflächenepithels, nicht aber die der Drüsenzellen sich der ungenügenden Behandlung gegenüber resistent erwiesen. Figuren, die zum Kern in inniger Beziehung stehen, treten uns nur einmal (s. Fall N) in Drüsenzellen entgegen. Hierbei handelt es sich jedoch nicht um die bekannten Flemming'schen Bilder, sondern um ganz andere Kernveränderungen.

Ausgeschlossen ist die Möglichkeit, dass die gefundenen Figuren etwa durch's Epithel wandernden Leucocyten angehören. So mannigfaltig, wie deren Aussehn im Ruhezustand, ist auch der Modus ihrer Teilung, die direct und indirect, mitotisch und fragmentiert sein kann[2]). Aufmerksame Beobachtung hat jedoch ergeben, dass die Flemming'schen

---

[1]) Flemming. Virch. Archiv Bd. 77, p. 17; — Schultze's Archiv Bd. 24, p. 66.

[2]) Arnold. Über Kern- und Zellteilung bei acuter Hyperplasie der Lymphdrüsen und Milz. Virch. Arch. Bd. 95. — Flemming. Studien über Regeneration der Gewebe. Schultze's Arch. Bd 24, pag. 81 ff.

Figuren, die ich im vorliegenden Magen gesehen, zu den Wanderzellen in keiner Beziehung stehen und den Oberflächenepithelien selbst angehören.

Am besten war die Aequatorialplatte erhalten. In einzelnen Zellen konnte man neben der mehr oder weniger conglutinierten Chromatinsubstanz noch deutlich die achromatischen Fäden erkennen. Die Axe der Figuren war wieder meist schräg oder senkrecht zu der der Zelle gestellt. — Auch manche Kranzfiguren liessen sich gut erkennen. So fand ich zwei Tochterzellen, von denen die eine den Kranz wohlerhalten zeigte, während in der andern die Fäden stark conglutiniert waren, so dass sie gleichsam einen dunkeln Kern darstellten mit zackiger und höckriger Umrandung — die nur ganz minimal prominierenden Höcker entsprechen wohl den äussern Umbiegungsstellen der Kranzfäden.

Solche Figuren, die nur durch ihre gesammte Form, den Grad ihrer Tinction, ihre Localisation in der Zelle, ihren hellen Hof u. ä. ihre Zugehörigkeit zu der mitotischen Teilung verraten, im übrigen aber zu sehr conglutiniert und verstümmelt sind, als dass man noch genau das Stadium der Kernteilung angeben könnte, sind nicht so selten. Wiederholt fallen z. B. dicke, höckrige und tief tingierte Stäbe auf oder Kränze, deren Substanz nur unterbrochen ist an einer Stelle, ähnlich wie in Flemming'schen Bildern[1]). Für diese Elemente, die die charakteristische Form der wahren Mitosen vermissen lassen, darf man wohl die Worte Flemming's[2]) in Anspruch nehmen: „Nur wenn man von der Karyomitose überhaupt nichts wüsste, könnte man diese Dinge als Naturformen sui generis betrachten: da ich früher gezeigt habe, dass auch an viel grösseren und deutlicheren Objecten bei Veränderung durch die Reagentien ganz ähnliche

---

[1]) Flemming. l. c. Taf. IV. Fig. 14b, c.

[2]) l. c. p. 78.

Zerrformen durch Verbackung der Fäden entstehen, so wird man die hier vorliegenden für nichts anderes zu halten haben."

Wie ich oben, als ich das Vorkommen von Kernteilungsfiguren im Hundemagen constatierte, nicht sagen konnte, ob wir es hier mit einem physiologischen oder pathologischen Vorgang zu thun haben, so enthalte ich mich auch im vorliegenden Falle jedes bestimmten Urteils darüber. Es ist mir nicht bekannt, dass Kernteilungsfiguren im normalen Oberflächenepithel je gefunden wurden. Ich selbst habe sie jedenfalls nie darin gesehen. Vielleicht genügen für den Ersatz der im normalen Magen verbrauchten und untergegangenen Epithelzellen die Ersatzzellen, und erst unter pathologischen Bedingungen — wie sich des Weiteren ergeben wird, hat sich der Befund in andern pathologischen Mägen wiederholt — mag es nothwendig sein, dass neben den Ersatzzellen die Cylinderzellen selbst für die Fortpflanzung sorgen. Alte Personen, die noch dazu durch Fieber und mangelhafte Nahrungsaufnahme geschwächt, waren es meistenteils, deren Magenepithel die Kernfiguren aufwies. Nur einmal fand ich sie bei einem jugendlichen Individuum. Spätere Beobachter werden auf diesen Punkt besondere Rücksicht zu nehmen haben. Vielleicht gelangt man hierbei auch zu einer genaueren Vorstellung über die sogen. Ersatzzellen, über die eigentlich bislang noch ziemliches Dunkel herrscht.

Neben den echten Kernfiguren sehen wir im Oberflächenepithel dieses Magens öfters Chromatinansammlungen von wesentlich anderm Typus. Diese gehören nicht den Zellen des Epithels selbst an, sondern den Leucocyten, die durch dasselbe wandern. Bei der Beschreibung von Fall F gehe ich näher auf diese Figuren ein.

E. Ein 55jähriger Mann hatte Nephritis. Es kam in deren Verlauf wiederholt zu urämischen Erscheinungen, jedoch ohne Erbrechen. Er genoss die letzten 4 Tage vor dem Tode nichts. Der Magen war klein, enthielt braunrote, mit zähem Schleim durchsetzte Flüssigkeit (offenbar Blut). In der Schleimhaut hämorrhagische Erosionen.

Die Oberflächenepithelien zeigten überall hochgradige Verschleimung. An einer Stelle häuften sich Kernfiguren in grösserer Zahl an, unter denen sich die Aequatorialplatten besonders gut erkennen liessen. — Eine Reihe von Belegzellen war insofern abnorm, als sie in ihrem Innern ungefärbte, durchsichtige Stellen enthielten. Doch waren sie dabei nicht vergrössert, wie überhaupt weder im Grundgewebe, noch in den zelligen Elementen der Schleimhaut jene Quellerscheinungen bestanden, die in den Fällen B und C zu beobachten waren. Eher erinnerten die Belegzellen dieses Magens durch die nicht so seltene netzförmige Anordnung ihres Protoplasmas an die des einen pyämischen Hundes. — Die Hauptzellen sind geschrumpft und trüb granuliert, wie sie sich constant auch im tierischen Magen bei längerer Inanition erwiesen haben. Die lebhafte Secretionsthätigkeit der Drüsen — trotz mangelnder Nahrung — wird ferner an der recht häufigen Dilatation des Lumens erkannt. — Das interglanduläre Bindegewebe ist mit Lymphzellen dicht infiltriert.

F. 80jähriger Mann hatte ein Ulcus ventriculi und Pleuritis sinistra. Es bestand mässiges Fieber. Appetit war sehr mangelhaft. — Der Magen hatte die normale Grösse, war leer. Schleimhaut dünn, zeigte im Fundus ein rundes Geschwür.

Die Verdünnung der Schleimhaut, die auch mikroskopisch sofort in die Augen fiel, ist wohl auf Altersatrophie zurückzuführen. Das interglanduläre Gewebe hatte durch plastische Infiltration stark zugenommen und so einen Teil der drüsigen Substanz zum Schwund gebracht. In den Drüsen war die Differenz zwischen Hauptzellen und Belegzellen meist deutlich erhalten. Das Lumen war überall erweitert. „Magenschleimdrüsen“ fanden sich in sehr erheblicher Anzahl vor.

Das Hauptinteresse concentriert sich in diesem Magen auf die Leucocyten, die in enormer Zahl das Bindegewebe infiltriert, dann als Wanderer das Drüsengewebe und Oberflächenepithel überschwemmt hatten und zuletzt massenhaft ins Lumen der Drüsen und das Mageninnere gelangt waren —

so zwar, dass sie wie ein dicker Belag die Schleimhaut bedeckten. Und nicht allein durch ihre Massenhaftigkeit, auch durch ihr Aussehn imponierten sie. Denn die protoplasmatische Körnelung hatte in vielen mehr oder weniger abgenommen, ja sie fehlte oft ganz und die Zellmembran umkleidete einen kugelförmigen oder verästigten Hohlraum, in dessen Centrum der Kern sich befand. Dieser war meist ersetzt durch eine wechselnde Zahl dunkler Körnchen und Kügelchen, die bald durch hellere Bänder und Fäden verbunden waren, bald auch frei, ohne Zwischenstück, neben einander lagen.

Beim ersten Anblick machte das ganze Bild einen so eigentümlichen und fremdartigen Eindruck, dass ich die Figuren als blosses Kunstprodukt ansehen wollte. Ja, es gelang mir zunächst nur mit Mühe ihre Verwandtschaft mit den lymphoiden Zellen festzustellen. Denn wiewohl der Process der Durchwanderung auch im normalen Magen ein lebhafter ist, so musste doch die Unzahl jener Figuren, die da in und zwischen den Epithelzellen und als dicke Schicht über denselben lagen, gewaltig frappieren. Die genauere Beobachtung liess jedoch über ihre wahre Natur kaum noch Zweifel übrig. Und die Arbeiten Flemming's und Arnold's über die Vermehrung der lymphoiden Zellen stellen es vollkommen sicher, dass hier kein Kunstprodukt vorliegt, vielmehr eine ungewöhnliche und sehr lebhafte Teilung der Leucocyten vor sich geht.

Der Grundtypus, nach dem der Process abläuft, ist offenbar der der indirekten Fragmentierung (Arnold): die chromatische Substanz des Kerns hat zugenommen, dieser selbst hat sich an beliebigen Stellen in mehrere bald gleiche, bald ungleiche Teile abgeschnürt.

Die Zunahme der Chromatinsubstanz erreicht freilich nicht immer dieselbe Höhe. Bald sind die Kernfragmente so tief tingiert, dass sie in den, im übrigen mattblau gefärbten Präparaten — ich verwandte zur Tinction $^3/_4\%$ Haematoxylin-Alaun, das sich für die Wiedergabe dieser Gebilde am besten bewährte — einen fast schwarzen Ton

angenommen haben, so wie ich ihn stets bei der Flemming'schen mitotischen Teilung gesehen habe. Andere Figuren wieder zeigen zwar eine tiefere Färbung, als der normale Kern, doch sind sie nicht so sehr reich an Chromatin wie die ersteren. Auf diese Verschiedenheit des Chromatingehalts hat Arnold bereits aufmerksam gemacht, und er fand ihn in genau denselben Figuren am deutlichsten vermindert, wo auch mir — noch bevor ich die betreffende Arbeit Arnold's[1]) gelesen — der relativ geringe Gehalt an chromatischer Substanz aufgefallen war. Diese Uebereinstimmung, die sich selbst auf die feineren Nuancierungen in der Färbung erstreckt, spricht beiläufig insofern zu gunsten meiner Untersuchungen, als daraus hervorgeht, dass jene Figuren unter der ungenügenden Behandlung jedenfalls nicht zu viel gelitten haben können.

In allen Präparaten dieses Magens, ohne Ausnahme, habe ich die eigentümlichen Figuren angetroffen; und es werden sich nur ganz vereinzelt im Epithel oder im Drüsenlumen und auf der Mageninnenfläche Leucocyten finden, deren Kern das normale Aussehn bietet. Auch die Lymphoidzellen des Bindegewebes, zumal die nahe dem Oberflächenepithel in den Magenleisten verweilenden, zeigen massenhaft jene Veränderungen. Different ist jedoch die Menge, in der die Figuren in den verschiedenen Präparaten auftreten. Während sie in manchen einen dicken Belag der Schleimhaut bilden, ist dieser in andern schmäler, und die Durchwanderung durchs Epithel ist, wiewohl noch immer kolossal zu nennen, doch nicht von solcher Massenhaftigkeit, wie in jenen. Leider kann ich nicht angeben, ob die an Wanderzellen reicheren Präparate aus der Nähe des Ulcus stammen. Eine Notiz darüber fehlt mir. Doch ist diese Annahme wohl mehr als wahrscheinlich.

Die Anordnung der chromatischen Substanz im Kern

---

1) Arnold l. c. p. 56.

ist eine sehr eigentümliche und mannigfaltige. Doch lässt sich als wesentliches und den meisten Figuren gemeinsames Charakteristicum festhalten, dass wir es mit hellen, oft glänzenden Bändern zu thun haben, die in bestimmten Abständen dunkle Anschwellungen und knotige Verdickungen zeigen.

Die letztern präsentieren sich bald als unregelmässig gestaltete, eckige Körnchen und kurze Zapfen, häufiger noch als kleine Kugeln. Die verbindende Brücke zwischen je zwei solchen Körnchen und Kugeln fehlt zuweilen, so dass das Ganze nicht mehr eine geschlossene Figur darstellt, sondern zu einer offenen geworden. Die Structur der Kugeln ist gewöhnlich homogen, doch lassen auch viele einen helleren centralen Abschnitt von einem dunklen peripheren Mantel unterscheiden. Die Elemente sind viel zu klein, als dass ich mich darüber mit Sicherheit aussprechen möchte.

Weitaus überwiegend ist jene Art der Anordnung der einzelnen Körnchen und Fäden, dass sie ein nach einer Seite offenes Triangel bilden (Fig. 11 a, g). Hier setzen also drei Körnchen und zwei Fäden resp. Bänder die Figur zusammen. Sehr häufig sind ferner Bilder, in denen vier Körnchen mit einer wechselnden Zahl von Brücken zu einem Quadrat, Oblong, Trapez oder unregelmässigen Viereck vereinigt sind (Fig. 11 b). Daneben kommen in relativ geringerer Zahl — aber auch noch oft genug — Kernfiguren vor, die aus zwei, fünf, sechs und sieben Körnchen bestehen (Fig. 11 c, d).

Die Grösse der Körnchen ist verschieden, auch da, wo sie einer Figur angehören. Es bleibe dahingestellt, ob diese Differenz wirklich besteht oder nur auf die Schnittrichtung zurückzuführen ist, so dass eine Kugel mehr in ihrem peripheren Abschnitt, eine andere mehr central getroffen wurde. Immerhin sei bemerkt, dass bei der Zwei-, Drei- und Vierteilung die Grösse der Körnchen meist — nicht immer — dieselbe war, während bei den höheren Teilungen Grössendifferenzen sich häufiger vorfanden. Es hat ferner die Zahl der Körnchen in einer

Figur keinen Einfluss auf ihre Grösse: ich habe Sechs- und Siebenteilungen beobachtet, in denen die einzelnen Elemente nicht kleiner waren als in den meisten Zwei- und Dreiteilungen. In diesen wiederum liessen die Körner zuweilen eine auffällige Verkleinerung gegenüber den meisten andern Dreiteilungen erkennen (Fig. 11g). Die hellen Zwischenbänder fehlten gänzlich nur in wenigen Figuren und zwar vorzugsweise in Teilungen niederen Grades, in denen dann die Kügelchen und Zapfen alle selbständig dicht neben einander lagen. Viel häufiger kam es vor, dass in der ganzen Figur nur noch eine Brücke zwischen zwei Körnchen erhalten war, während alle übrigen sich frei, ohne jede Verbindung unter einander präsentierten.

Die Brücke ist immer hell, ungefärbt, zuweilen glänzend. Sie verläuft meist in gerader Richtung, selten in gebogener. Letztere Form habe ich relativ am häufigsten bei der Zweiteilung gesehen, so dass die ganze Figur ein deutliches S darstellte (Fig. 11e).

Das Protoplasma zeigt nur in denjenigen Lymphoidzellen das normale Verhalten, deren Kern völlig intakt geblieben, also vorzugsweise nur in den tiefern Partieen des Bindegewebes. Die Zellen, die in den Magenleisten lagen oder auf der Wanderschaft durchs Epithel begriffen waren, noch mehr die sich bereits frei im Drüsenlumen und auf der Innenfläche des Magens befanden, zeigten in ihrer grossen Mehrzahl neben den Kernveränderungen auch am Protoplasma manch' Interessantes. Die protoplasmatische Körnelung hatte entschieden an Dichtigkeit abgenommen, zugleich war die Abgrenzung gegen das umgebende Gewebe minder deutlich geworden. Sehr oft war die Körnelung gänzlich geschwunden und die dunkelgefärbte Kernfigur war in einen hellglänzenden, durchsichtigen, bald mehr, bald minder breiten Zellmantel gehüllt.

Die Figuren, die ich im Vorangehenden möglichst getreu zu schildern versuchte, sind zum teil bereits bekannt. Insbesondere die Dreieckform wurde wiederholt, zumal von

Arnold[1]), Flemming[2]) und Stöhr[3]) beschrieben. Gleichwohl hielt ich es für nötig eine ausführliche Beschreibung hier zu geben, um von den vielen und mannigfaltigen Bildern, die jene in den verschiedensten Organen beobachtet, genau die Typen auszusondern, die ich in der Magenschleimhaut gefunden, und zwar nicht in der vorliegenden allein, sondern — wenn auch nicht so massenhaft — noch in vielen pathologischen Mägen, ja ganz vereinzelt auch im normalen.

Der Deutung, welche die genannten Forscher den Figuren geben, stimme ich durchaus zu. Es handelt sich um einen Vermehrungs-, einen Wucherungsprocess, nicht — wie vielleicht mancher annehmen mag — um Degeneration der Zellen. Aus der Betrachtung des Falles L. wird sich das mit Sicherheit ergeben. Im vorliegenden allerdings kommt es — trotz der kolossalen Zahl von Teilungen — zu keiner Neubildung. Denn zugleich mit der Teilung geht eine lebhafte Auswanderung der Leucocyten einher, und sie werden ihrem Nährboden, dem Bindegewebe, entzogen, noch bevor die Teilung der ganzen Zelle ihren Abschluss gefunden.

In innigem Zusammenhang mit der beschriebenen Veränderung der Leucocyten steht der Befund von Riesenzellen, die überaus zahlreich zwischen und vor den Epithelzellen zu sehen sind. Im Bindegewebe, auch oben in dem der Leisten, fehlen sie. Sie haben stets runde oder ovale Gestalt und setzen sich scharf gegen die Nachbarzellen ab.

---

[1]) Arnold. Beobachtungen über Kerne und Kernteilungen in den Zellen des Knochenmarkes. Virch. Arch. Bd. 93. p. 26 ff. — Über Kern- und Zellteilung bei akuter Hyperplasie der Lymphdrüsen und der Milz. Virch. Arch. Bd. 95, p. 56. — Weitere Beobachtungen über die Teilungsvorgänge an den Knochenmarkszellen und weissen Blutkörpern. Virch. Arch. Bd. 97, p. 117 ff.

[2]) Flemming. Studien über Regeneration der Gewebe. Schultze's Arch. Bd. 24.

[3]) Stöhr. Über Mandeln und Balgdrüsen. Virch. Arch. Bd. 97, p. 220 ff. Taf. IX. Fig. 5 u. 6.

Charakteristisch ist, dass nicht ein einziger ihrer Kerne — sie enthielten gewöhnlich 5--8 — sich im Ruhezustand befindet. Diese zeigen vielmehr sämtlich die Formen, die eben geschildert wurden, so zwar, dass man in einer Riesenzelle oft die verschiedensten Bilder beobachten kann (Fig. 11h). Ebenso präsentiert sich der Zellleib, der den einzelnen Kernen entspricht, unter sehr ungleichem Bilde. Bald ist der Kern in eine lichte, durchsichtige Substanz gehüllt; bald umgiebt ihn eine mehr oder minder feine, protoplasmatische, undeutlich abgegrenzte Körnelung.

Offenbar sind diese Riesenzellen nichts weiter als confluierte Wanderzellen. Dafür spricht das Aussehn der Kerne und des Zellleibes. Es ist ja auch ganz natürlich, dass bei der Massenhaftigkeit der Wanderung die membranlosen Elemente, die dicht über und neben einander gelagert sind, sich zu grossen Zellnestern vereinigen. — In manchen der bereits geschilderten Mägen, sowohl beim Menschen wie beim Hunde, habe ich sie ebenfalls gefunden. Doch waren sie hier, entsprechend der nicht so enormen Zahl von wandernden Zellen, nur vereinzelt vertreten.

G. 56jährige Frau starb an Phthisis pulmonum. In den letzten beiden Wochen fieberte sie mit mehrtägigen Unterbrechungen. Der Magen enthielt wenig Flüssigkeit.

Das Oberflächenepithel zeigte nur einen äusserst geringen Grad von Verschleimung. Auf der Höhe der Leisten bestand unbedeutende Anschwellung der Zellen; in den Grübchen fehlte sie. Dafür sah man hier viele und sehr gut erhaltene Kernteilungsfiguren in den verschiedensten Stadien. Leucocyten wanderten in etwas vermehrter Zahl durchs Epithel. Ein Teil war unverändert, ein anderer enthielt die eben beschriebenen Fragmentierungsbilder. — Das Lumen der Drüsen war erweitert, zuweilen bis zur Cystenbildung. Die Hauptzellen waren vielfach klein, dabei dicht granuliert und dunkel tingiert, mit rundem Kern — also offenbar in lebhafter Secretion begriffen. — „Magenschleimdrüsen" waren reichlich vertreten.

Im Pylorus war die Anschwellung und Aufhellung der Oberflächenepithelien noch erheblicher. Auch die drüsige Substanz war hier zum teil davon ergriffen. Das Bindegewebe enthielt reichlich Lymphzellen infiltriert; in seinen Spalten befanden sich viele Schollen.

H. 37jähriger Mann hatte Phthisis pulm. et laryngis. Die Temperatur bewegte sich in der letzten Woche zwischen 38° und 39.6°. Appetit mangelhaft. Der Magen enthielt wenig Speisebrei und Flüssigkeit.

Der mikroskopische Befund deckt sich vollkommen mit dem im vorigen Magen. In den Oberflächenepithelien, die wieder nur einen geringen Grad von Verschleimung zeigen, finden sich viele Mitosen vor. Die Mehrheit der durchwandernden Lymphzellen ist normal; nur eine kleine Minderheit zeichnet sich durch die tiefdunkle Tinction des Kerns oder durch den Zerfall desselben in Fragmente aus. — Die lebhafte Secretionsthätigkeit äussert sich, wie oben, in Schrumpfung und starker Granulierung der Hauptzellen und in der Erweiterung des Drüsenlumens. Das anhaltende Fieber hat ferner zu einer hydropischen Schwellung geführt, von der besonders die Belegzellen und die Zellen der Pylorusregion ergriffen scheinen. Der Befund von vielen „Magenschleimdrüsen", zelliger Infiltration des Bindegewebes und hyalinähnlichen Schollen vervollkommnet die Aehnlichkeit mit dem vorigen Fall.

J. 42jähriger Mann litt an Phthisis pulm. und Peritonitis tuberculosa. Er hatte in den letzten 4 Wochen Temperaturen von 37,8—39°; doch blieb mehrmals Tage hindurch das Fieber vollkommen aus. Appetit war mässig. Im Magen sehr wenig Flüssigkeit.

Entsprechend dem geringen Fieber waren die Veränderungen gegenüber dem normalen Verhalten relativ unbedeutend. Die Neigung mancher Oberflächenepithelien zur hydropischen Degeneration, die hochgradige Schrumpfung der drüsigen Elemente, das weite Lumen — das alles spricht für eine abnorme Steigerung der Secretion. Übrigens war hier auch ein grosser Teil der Belegzellen arg von dem Schrumpfungsprocess mitgenommen; im allgemeinen pflegen sie ihm am kräftigsten zu resistieren. Die Aufquellung hatte

— ausser dem Epithel — auch eine Reihe von lymphoiden Zellen des Bindegewebes, sowie einzelne Belegzellen ergriffen.

Mitosen der Oberflächenepithelien, Fragmentierungen der Leucocytenkerne fehlten vollkommen.

Genau den gleichen Befund bot der Magen eines 20jährigen Mädchens, das ebenfalls Lungen- und Bauchfelltuberculose gehabt hatte. Das Mädchen war erst einen Tag a. m. ins Hospital gekommen, und es liess sich nichts Näheres über den Verlauf der Krankheit, über die Höhe des Fiebers in den letzten Tagen vor dem Tode eruieren.

K. 39jähriger Mann hatte neben vorgeschrittener Phthise eine Cirrhosis hepatis. Fieber war mässig. Appetit sehr schwach. Der Magen enthielt nur Flüssigkeit.

Bei der mikroskopischen Betrachtung fielen sofort die ungeheuren Mengen von Lymphzellen auf, die im Bindegewebe infiltriert lagen oder durchs Drüsenparenchym und Oberflächenepithel ins Lumen und zur Innenfläche des Magens wanderten, wo sie ganze Haufen bildeten. In manchen Partieen enthielten sie dabei einen völlig normalen Kern; in anderen zeigten sie wieder eigentümliche Kernfiguren von dem gleichen Aussehn, wie es im Falle F beschrieben wurde. Nur eine Figur tritt hier recht häufig auf, die ich oben wegen ihres vereinzelten Vorkommens bei der Beschreibung übergangen habe.

Sie ist tief tingiert und mit hellem Hof umgeben. Meist setzt sie sich aus drei, seltener aus zwei oder vier Bestandteilen zusammen, die die Gestalt eines Zuckerhutes haben. Sie legen sich stets über einander, so dass die Spitze des untern durch den obern zusammengedrückt und abgestumpft wird (Fig. 12). Beim Menschen pflegen die einzelnen Bestandteile eher breit als hoch zu sein, während bei Hund und Katze — hier kommt nicht so selten die Figur ebenfalls vor — das umgekehrte Verhältnis vorwiegt. Der Zellleib, der die Figur trägt, ist meist hell und durchsichtig, wie wir ihn in gleicher Weise bei der indirekten Fragmentierung zu finden pflegten.

Hiervon abgesehen, bietet der Magen ganz ähnliche Veränderungen, wie die vier vorangegangenen. Ich bin daher geneigt den Einfluss des phthisischen Fiebers auf die Magenschleimhaut darin in erster Reihe zu suchen, dass die zelligen Elemente nicht im stande sind sich von ihrer secretorischen Thätigkeit zu erholen und zur Ruhe zurückzukehren. Natürlicher Weise wirkt aber diese continuierliche Secretion ungünstig auf die Qualität des Secrets ein, wodurch mehr oder minder schwere Störungen der Verdauung bedingt werden. — Die Vermehrungs- und Zerfallserscheinungen, die wir hier so massenhaft an den Leucocyten wahrnehmen, deuten auf eine akute katarrhalische Steigerung des chronischen Processes hin, wie sie gerade in ultimo aus den verschiedensten Ursachen sehr leicht eintreten kann. Es ist auch leicht möglich, dass sie in naher Beziehung zur Lebercirrhose stehen.

L. Ca. 60jähriger Mann hatte Carcinoma pylori. Um die Section nicht zu stören, wurde nur ein kleines Schleimhautstückchen aus der unmittelbaren Nachbarschaft des Carcinoms entnommen.

Zellige Infiltration pflegt in der Nachbarschaft carcinomatösen Gewebes nie zu fehlen. Auch hier war das interglanduläre Gewebe vollkommen von lymphoiden Elementen erfüllt, die in erster Reihe die gewucherten Bindegewebszellen darstellen. Wahrscheinlich aber verdankt ein Teil davon seinen Ursprung den weissen Blutkörperchen der strotzend gefüllten Gefässe. Denn auch diese zeigen, ebenso wie die Bindegewebszellen, fast durchweg indirekte Fragmentierung ihres Kerns.

Die Durchwanderung durchs Epithel hält sich in durchaus mässigen Grenzen. Es kommt also die Vermehrung der Lymphzellen ihrem Mutterboden, dem Bindegewebe selbst, zu gute, das auf Kosten der Drüsen wesentlich an Ausdehnung zugenommen.

M. 64jähriger Mann litt an eitriger Cystitis und Pyelitis. Das Fieber hielt 10 Tage an (40—41°). Magen gefüllt. Schleimhaut des Fundus auffallend stark gerötet; vielfach ist schon mit blossem Auge eine deutliche Verdünnung derselben zu erkennen.

Diese Stellen waren, wie sich aus der Messung unterm Mikroskop ergab, bis um das Dreifache dünner als normale Fundusschleimhaut. Die Drüsenschläuche waren dem entsprechend verkürzt, während ihr Lumen — wahrscheinlich infolge der lebhaften Secretion — sich stark erweitert hatte und zum teil cystisch entartet war. Auch in der Zahl der Drüsen äusserte sich die Atrophie, insofern sie im Vergleich zur normalen viel geringer geworden. An ihrer Stelle sieht man in üppiger Ausdehnung das interglanduläre Gewebe, das eine dichtgefügte, faserige Masse bildet, durchsetzt mit enorm viel Lymphzellen, die jedoch niemals — wie beim vorigen Fall — Teilungsvorgänge aufweisen. Ebensowenig enthalten die Lymphzellen der Follikel, die hier grösser und zellreicher sind als normal, die beschriebenen Figuren.

Zum guten Teil, besonders im Fundus, ist das Oberflächenepithel zu Grunde gegangen; wo es erhalten, wandern sehr viel Zellen durch von völlig normalem Aussehn. Auch die Drüsenwandung weist viele Lücken auf, die durch die, in dem weiten Lumen zerstreut umherliegenden und deutlich von einander differenten Hauptzellen und Belegzellen eingenommen gewesen. Die postmortale Selbstverdauung ist dafür schwerlich verantwortlich zu machen. Denn dann hätten sich die Zellen aufgelöst, während sie unverändert abgestossen waren. Es deutet vielmehr das ganze Bild, die kolossale Wucherung des Bindegewebes und die ausfallenden Zellen eher auf eine parenchymatöse Schleimhautatrophie hin.

An Stellen, wo die Schleimhaut die normale Dicke hat, so besonders im Pylorus, fehlen alle diese Merkmale der Atrophie: die Drüsenschläuche sind unverkürzt, ihre Zahl unvermindert, das Zwischengewebe ist wohl zellig infiltriert, hat jedoch nicht wesentlich an Ausdehnung zugenommen, und das Ausfallen der drüsigen Elemente ist hier nur ganz vereinzelt zu beobachten.

Die geschilderten Veränderungen sind offenbar entzündlicher Natur; doch würden sie in einem blossen akuten Catarrh kaum ihre genügende Erklärung finden. Ich ver-

mute, dass der eitrigen Cystitis eine längere Zeit währende catarrhalische voraufging, die durch das damit verbundene Fieber allmählich eine chronische Atrophie der Magenschleimhaut zur Folge hatte. Die Verschlimmerung des Blasenleidens und das hohe Fieber führten dann den chronischen Process in ein akutes Stadium über.

Die Schleimhaut enthielt ferner eine abnorm grosse Zahl von Belegzellen, wodurch der Kupffer'sche Satz vom Schwinden derselben bei fieberhaften Krankheiten von neuem bedenklich erschüttert wird. Sie sind oft mehrkernig, etwas vergrössert und weisen ab und zu netzförmige Anordnung des Protoplasmas auf. — Ebenso sind die Nussbaum'schen Zellen in den Pylorusdrüsen stark vermehrt, so dass sie hier fast so zahlreich auftreten, wie Belegzellen im normalen Fundus. — Die hyalinähnlichen Schollen fanden sich, zumal im Bindegewebe des Fundus, massenhaft vor.

N. Ein sehr kräftiger, ca. 40jähriger Mann, potator, war bereits wegen Lebercirrhose und Delirium tremens in Behandlung. Infolge einer schweren Verletzung, die er sich am Kopf beigebracht, bekam er eine Panophthalmitis mit Temperaturen von ca. 39—40°. Sie führte durch Metastasen nach 4—5 Tagen zum exitus letalis. Magen sehr weit, gefüllt mit Speiseresten.

Atrophie der drüsigen Substanz war wiederum vorhanden, aber in weniger ausgedehntem Masse als beim vorigen Fall. Das Zwischengewebe war stark mit Lymphzellen infiltriert, die ebenso wie die Wanderer oft die bekannten Veränderungen, insbesondere die Triangelbildung, eingegangen. Auch die weissen Blutkörperchen in den gefüllten Gefässen liessen sie nur selten vermissen. — Die Schollen waren in grosser Menge vertreten. — In den Drüsen war das Lumen bedeutend, zuweilen cystisch erweitert und mit körnigem Secret erfüllt. Hauptzellen meist schmal und niedrig. Die Belegzellen waren — trotz der akuten, fieberhaften Krankheit! — nicht an Zahl vermindert. Viele von ihnen sind mehrkernig und von besonderer Grösse; andere lassen die dichte Lagerung der protoplasmatischen Substanz vermissen und zeigen unregelmässig netzförmige

Anordnung derselben, wobei die Räume zwischen den Maschen hell und durchsichtig bleiben. „Magenschleimdrüsen“ sind sehr häufig; die Becherzellen stehen hier überall den protoplasmatischen, tief tingierten an Zahl nach, während bisher stets das umgekehrte Verhältnis bestanden hatte.

Diese „Magenschleimdrüsen“ erregen hier ein besonderes Interesse. Denn in ihrer Wandung und in ihrem Lumen findet man massenhaft Zellen, die anstelle ihres Kerns Figuren von ganz eigener Structur zeigen, wie sie in keinem der bisherigen Präparate je gesehen waren. Nicht so häufig, wie in den „Magenschleimdrüsen“ selbst, aber immerhin noch in recht stattlicher Zahl, fanden sie sich im zugehörigen Oberflächenepithel und in den Drüsen der nächsten Nachbarschaft vor. In den Partieen hingegen, die den Schleimdrüsen ferner lagen, war absolut keine einzige dieser Figuren zu entdecken.

Ein fundamentaler Unterschied gegenüber den Figuren, die ich im Fall F beschrieben, liegt bereits darin, dass sie epithelialen Charakters sind, während jene dem lymphoiden Gewebe angehörten. Sie vertreten fast überall den Kern der Epithelzelle, in der sie sich befinden, während jene Eindringlinge sind, neben denen der Kern der Zelle unverändert sich erhält. Ausserdem giebt es noch weitere zahlreiche und sichere Differenzen zwischen den obigen, und den hier zu beschreibenden Figuren, so dass an eine nähere Beziehung beider nicht zu denken ist. Eher wird sich an einzelnen Stellen Gelegenheit bieten, auf eine Aehnlichkeit dieser Figuren mit mitotischen aufmerksam zu machen. Ob eine nähere Verwandtschaft zwischen beiden besteht, lässt sich vorläufig durchaus nicht sagen; es sind dazu viel eingehendere Untersuchungen, insbesondere am frischen Präparat, nötig.

Diese Aehnlichkeit äussert sich einmal in der Tinction. Genau derselbe Farbenton, den Mitosen auf Haematoxylin-Alaun geben, findet sich in den vorliegenden Figuren. Sie äussert sich ferner in der Localisation innerhalb der Zelle:

die Figuren sind, wie die Mitosen, näher an den freien Zellrand gerückt. Weiterhin sieht man — wie bei der Karyomitose — zwar nicht alle, aber doch einen guten Teil davon von einem hellen und durchsichtigen, im übrigen äusserst schmalen Hof umgeben. Endlich liegen oft zwei Zellen beisammen, kleiner als die übrigen Epithelien und undeutlich von einander abgegrenzt; beide enthalten sie in ihrem Innern eine derartige Figur, verhalten sich also ähnlich wie Tochterzellen, die in ihrer Entwickelung begriffen sind.

Man wird aus diesen Angaben nicht gleich den Schluss ziehen dürfen, als wären die zu schildernden Figuren Kunstproducte, deren präformierte Elemente Flemming'sche Mitosen gewesen. Verunglückte Mitosen bieten sich unter einem wesentlich andern Bilde dar: die Chromatinsubstanz conglutiniert, die achromatischen Fäden werden unsichtbar, indem sie Färbung und Aussehn des Zellprotoplasmas annehmen und vollkommen in diesem aufzugehen scheinen. Hier hingegen findet nirgends Conglutination statt: so zahlreich die Chromatinkörnchen, auf einen kleinen Raum beschränkt, beisammen liegen, sie bleiben stets durch minimale Abstände von einander getrennt. Auch in Fäden, nicht bloss in Körnchen, tritt das Chromatin auf; es bildet Wellenfiguren mit schmalem Berg und Thal — aber nirgends ein Ineinanderfliessen, stets klare und discrete Bilder, die nicht als verdorbene Mitosen, als ein wertloses Kunstproduct gelten können. Gegen diese Annahme spricht dann weiter, dass die Figuren meist nach dem gleichen Typus geformt sind, so mannigfaltig und verschieden auch im Einzelnen die Anordnung der Körnchen ist. Wie sollen unter dem Einfluss einer fehlerhaften Behandlung aus Mitosen Umwandlungsprodukte hervorgehen, die im Grossen und Ganzen stets eine gewisse Gleichmässigkeit in der Anordnung der constituierenden Elemente zeigen? — Endlich erscheint die Annahme, als liege hier ein Kunstproduct vor, darum unhaltbar, weil ganz ähnliche Figuren von Arnold

m frischen Präparat gefunden worden, und zwar in den Zellen akut hyperplastischer Lymphdrüsen[1]), in weissen Blutkörpern[2]), in scrofulösen Lymphdrüsen[3]) und in Sarkomen[4]).

Wie schon erwähnt, ordnet sich in den Figuren die Chromatinsubstanz teils in Körnchen, teils in feinen, wegen der tiefen Tinction jedoch stets deutlich sichtbaren Fäden an. Die Körnchen sind rund oder zapfenförmig. Ihre Grösse entspricht ungefähr dem fünften bis sechsten Teil eines roten Blutkörperchens. Ihre Zahl wechselt. Gewöhnlich setzen 8—12, zuweilen aber auch etwas mehr, bis zu 14 und 15, eine Figur zusammen. Weniger Körnchen, bis herab zu 5, finden sich — als ein Zeichen des nahen Todes — vorzugsweis in solchen Zellen, die frei im Lumen oder auf der Oberfläche liegen.

Aus diesen Körnchen baut sich nun die Figur auf, die den Kern vertritt. Die Art und Weise der Anordnung ist sehr verschieden, so dass nicht zu viel Figuren zu finden sind, die genau das gleiche Bild mit einander geben. Übersieht man jedoch unbedeutende Differenzen, so kann man gewisse Hauptformen aufstellen, die immer wiederkehren:

1) Die Körnchen gruppieren sich zu einem vielfach und in ungleichen Abständen durchbrochenen Ringe, während ein bis zwei im Centrum der Figur verbleiben. (Fig. 13g, h.)

2) Die Körnchen gruppieren sich zu einem Viereck oder einer mehrseitigen, complicierteren Figur, deren Wände durchbrochen sind. An einer Ecke sieht man oft eine Art Fortsatz, aus 2—3 Körnchen bestehend, nach aussen abgehen. Oft liegt auch hier eins im Centrum. (Fig. 13i.)

---

[1]) Arnold. l. c. Bd. 95. Taf. II Fig. 14 und 15.

[2]) l. c. Bd. 97. Taf. IV Fig. 21.

[3]) l. c. Bd. 98. Taf. XVI Fig. 16.

[4]) ebendaselbst, Fig. 3 und 4.

3) In schmalen Zellen, wie besonders auf der Hö der Leisten, gruppieren sich die Körnchen zu einer en sprechend schmalen Figur: sie bilden zwei Längsreih (resp. ein Oblong), ein S mit schwacher Krümmung, ein gekrümmten, in ein Büschel endenden Stab (Fig. 13k).

Ausser in Körnchen tritt das Chromatin in Form v Fäden auf. Sie zeichnen sich vor jenen dadurch aus, da sie nur selten eine durchbrochene Figur darstellen: der Ke ist also meist durch einen einzigen Faden ersetzt. Dies ist nie gerade gestreckt oder einfach gebogen, sondern zei eine regelmässige Wellenform (Fig. 13a). Beim Verstell des Tubus lässt sich erkennen, dass die Wellen nicht gleicher Ebene liegen. Die Figur kehrt in dieser Forr d. h. ausschliesslich aus Fadensubstanz bestehend, nicht o wieder, und es ist wohl möglich, dass sie eine echte Mito bedeutet, die Kranzform des Mutterkerns, die infolge d Schnittrichtung im Präparat nur als Fragment auftrit Diese Annahme wird dadurch gestützt, dass Karyomitose im vorliegenden Magen ziemlich häufig vorkommen. — Mi einer geringen Veränderung findet man jedoch die eben b schriebene Wellenfigur vielfach wieder: es sind hier in de Faden stellenweis Körnchen eingeschaltet, vorzüglich obe am Gipfel oder unten am Thal (Fig. 13b). Zum Teil habe sich diese Körnchen von dem Faden losgelöst und liege selbständig unmittelbar über dem Gipfel oder unter de Thal. Dieselbe Erscheinung bieten auch Figuren, die ma sonst als Kranzform des Mutterkerns bezeichnen würd (Fig. 13e). Hauptsächlich aus diesem Grunde habe ic oben der Möglichkeit einer Verwandtschaft zwischen Mitose und den Körnchenfiguren gedacht, in dem Sinne etwa, da diese das pathologische Umwandlungsproduct der erstere seien.

In anderen Figuren ist der Wellenfaden nicht blo an einzelnen Stellen, sondern mehr oder weniger vollständi von Körnchen durchsetzt (Fig. 13c). Es scheint sich nu allmählich alles Chromatin aus den Fäden in die Körnche

neinzubegeben; denn erstere verschwinden mehr oder eniger, und so hat man eine Reihe von Bildern vor sich, e einen Übergang der Kranz- und Wellenform zu den ben geschilderten Körnchenfiguren zu befürworten scheinen.

Es ist natürlich, dass meine Angaben unter allem Vorehalt gemacht werden. Ich halte den Übergang der Mitosen jene eigentümlichen Figuren für möglich, aber keineswegs ir bewiesen. Die fraglichen Gebilde sind von zu miniaaler Grösse, das Material und die Behandlung zu mangelaft, als dass ich grundlegende Folgerungen daraus herleiten öchte.

Wie schon erwähnt, sind von Arnold ähnliche Geilde wiederholt gesehen worden. Die Schilderung, die er n den citierten Stellen entwirft, die Abbildungen, die er eifügt, entsprechen ziemlich genau dem, was ich hier beschrieben habe. Wie die Zellen, in denen er die Figuren and, sind auch diese selbst grösser, als die meinigen. Sie ehmen ferner bei ihm einen sehr erheblichen, bei mir einen iemlich beschränkten Raum der Zelle ein. Dadurch war ie Beobachtung bei mir wesentlich schwieriger. Von der Grösse abgesehen, sind die Differenzen, die zwischen den Arnold'schen und meinen Bildern bestehen, nicht sehr beeutend:

1) Das Chromatin tritt bei Arnold, statt in Fäden, in latten Bändern auf; die Körnchen sind nicht bloss rund der zapfenförmig, sondern oft eckig.

2) Arnold findet die Verbindungsstücke zwischen den Körnchen dunkel, mattgefärbt, gar nicht gefärbt oder endch ganz verschwunden. Bei mir waren sie entweder benso dunkel tingiert, wie die Körnchen, oder überhaupt icht vorhanden.

Beachtet man die Verschiedenheit in der Grösse der Arnold'schen und meiner Figuren, so wird man diesen Differenzen keinen so grossen Wert beilegen. Was in rossen Figuren als ein Band erkannt wird, kann sehr wohl n kleineren als ein Faden erscheinen. Ebenso mögen matt-

gefärbte oder völlig farblose Brücken zwischen den Körnchen auch in meinen Präparaten vorkommen; nur habe ich sie wegen der Kleinheit der Figuren nicht entdecken können.

Die Anordnung der Körnchen in Ringform, die in jedem meiner Präparate dutzendweise wiederkehrt, hält auch Arnold für das gewöhnliche. Doch betont er, ebenso wie ich, die Vielgestaltigkeit der Figuren, so dass es ihm unmöglich erscheint, eine Beschreibung sämtlicher Formen, unter denen der Process abläuft, zu geben.

Trotz alledem möchte ich die Frage, ob genau der gleiche Process, der sich in den Arnold'schen Figuren ausspricht, hier vorliegt, nicht unbedingt und mit Bestimmtheit bejahen. Denn ich habe diese Figuren im Epithel, in Zellen entodermatischen Ursprunges, gesehen, Arnold in Lymphzellen, in Knochenmarkszellen und weissen Blutkörpern, also in Gebilden, die vom Mesoderm stammen. Wenn auch die Karyomitose den Producten der verschiedenen Keimblätter gemeinschaftlich ist, so bleibt es doch immerhin misslich auf Grund von Präparaten, die nicht in der gehörigen Weise vorbereitet sind, zu behaupten, dass auch die vorliegenden, höchst complicierten Erscheinungen in ento- und mesodermatischen Zellen unter annähernd gleichem Bilde zur Geltung kommen.

Es erübrigt noch die Bedeutung dieser Kernfiguren kurz zu verfolgen. Sie führen nicht zur Teilung und Vermehrung der Zellen, sondern zu deren Untergang. Denn man findet einerseits im Zellprotoplasma keine Andeutung einer Abschnürung oder Teilung, andererseits liegen im Lumen und im Mageninnern viele solche Figuren, teils frei, teils noch in ihren Zellleib gehüllt: es sind dies die untergegangenen und ausgefallenen Epithelien. Die Zahl der Chromatinkörnchen ist hier meist geringer, als in den dem Grundgewebe aufsitzenden Zellen, so dass das Absterben der Figuren durch Schwund oder Auflösung der einzelnen Körnchen eingeleitet zu werden scheint.

Die Lücke, die durch den Ausfall dieser Zellen ent-

standen, wird wahrscheinlich von den Nachbarzellen aus wieder ausgefüllt. Manchmal geschieht der Ersatz der dem Untergang verfallenen Zelle so rasch, dass sich ein neuer Zellkern bereits gebildet, bevor noch jene sich abgestossen hat. Wenigstens erkläre ich mir auf diese Weise die Zellen entstanden, die — deutlich grösser als die benachbarten — neben dem, der Basis unmittelbar anliegenden, normalen Kern hart am freien Rande eine aus nur wenig Chromatinkörnchen zusammengesetzte Figur zeigen (Fig. 131).

Die im Vorangehenden geschilderten Figuren halten sich genau an die „Magenschleimdrüsen“ und deren nächste Nachbarschaft. Doch haben sie wohl kaum auf die Bildung derselben einen Einfluss. Denn „Magenschleimdrüsen“ wurden ja in vielen pathologischen Mägen vorgefunden, während diese Figuren neben ihnen nur hier auftraten.

Es wurden noch mehrere Mägen untersucht. Doch waren die Bilder, die ich von ihnen erhielt, so unklar und verschwommen, dass mir eine Beschreibung derselben überflüssig und wertlos erscheint.

Aus den gegebenen Mitteilungen lassen sich bereits folgende Schlüsse mit Bestimmtheit herleiten:

1) Ein Untergang der Belegzellen oder ein Übergang derselben in Hauptzellen — und umgekehrt — existiert nicht.

2) Bei akuter und chronischer Vergiftung mit Brechweinstein werden Haupt- und Belegzellen in erheblichem Masse afficiert: die einen trüben sich und schrumpfen zusammen, die andern verlieren ihre charakteristische Färbung und zeigen Vacuolen.

3) Bei Krankheiten, die mit Fieber verlaufen, treten an den zelligen Elementen der Magenschleimhaut vielfach Veränderungen auf — und zwar führen chronisch verlaufende fieberhafte Krankheiten mehr zur Trübung und Schrumpfung, insbesondere der Hauptzellen, akute (Pneumonie) mehr zur hydropischen Schwellung.

Daneben liessen sich noch andere Veränderungen bei pathologischen Zuständen constatieren. Doch sind sie teils in ihrem Entstehen und Wesen, teils in ihrer Beziehung zu der Krankheit, bei der sie auftraten, unerkannt geblieben. Hierzu zähle ich besonders den Befund von „Magenschleimdrüsen", von hyalinähnlichen Schollen im Bindegewebe, von Belegzellen, deren stark reduciertes Protoplasma sich zu einem Netze anordnet, sowie den Befund von Karyomitosen und jenen eigentümlichen Figuren, die den Kern zahlreicher Leucocyten und Oberflächenepithelien vertreten. Auch das fast ganz negative Ergebnis bei akuter Anämie bedarf sehr der Bestätigung. Auf einige dieser interessanten Fragen hoffe ich demnächst eine bestimmte Antwort erteilen zu können.

Thesen.

1) Ein Übergang der Belegzellen in Hauptzellen — und umgekehrt — existiert nicht.

2) Es giebt eine lobäre tuberculöse Pneumonie.

3) Die Ephemera ist keine selbständige Krankheit, sondern als blosser Symptomencomplex einer im Keim erstickten schwereren infectiösen Erkrankung zu betrachten.

Anmerkung zu den Abbildungen:

Die Figg. 1—5 und 7—10 sind nach Hartnack Oc. 2, Obj. 8, die Figg. 6 und 11—13 nach Seibert Oc. I, Obj. VII gezeichnet. — Die Figg. 3 und 10 sind nicht vollständig durchgeführt, doch lassen sie sich mit Leichtigkeit ergänzen.

Lebenslauf.

Verfasser, Albert Sachs, jüdischer Confession, wurde am 5. Januar 1863 zu Breslau geboren. Ich besuchte daselbst das Gymnasium zu St. Elisabet, das ich Ostern 1881 mit dem Zeugnis der Reife verliess. Hierauf widmete ich mich an der Universität zu Breslau dem Studium der Medicin. Am 23. Juli 1883 bestand ich das tentamen physicum. Im folgenden Semester war ich als Unter-Assistent im pathologischen Institut des Herrn Medicinalrat Prof. Dr. Ponfick thätig. Die vielfache Anregung, die ich von diesem hochverehrten Lehrer empfing, liess mich das Studium der pathologischen Anatomie mit besonderem Interesse verfolgen. Alsdann arbeitete ich an der von der medicinischen Facultät gestellten Preisaufgabe „Untersuchungen der Magendrüsen bei pathologischen Zuständen, insbesondere bei fieberhaften Krankheiten“ und erhielt den vollen Preis. Ein grosser Teil jener Arbeit wurde in die vorliegende aufgenommen. Am 22. Juni 1886 bestand ich das Examen rigorosum.

Während meiner Studienzeit besuchte ich die Vorlesungen und Kliniken folgender Herren Professoren und Docenten:

Berger (†), Biermer, Born, F. Cohn, H. Cohn, Fischer, Förster, Fraenkel, Fritsch, Gierke (†), Gottstein, Grützner, Gscheidlen, Hasse, Heidenhain, Hirt, Joseph, Kroner, Meyer, Neisser, Partsch, Poleck, Ponfick, Richter, Röhmann, Rosenbach, Soltmann, Strasser, Wiener.

Allen diesen Herren spreche ich hiermit meinen ergebensten Dank aus.

Fig. 1

Fig. 2.

Fig. 3.

Fig. 5

Fig. 4.

Fig. 7.

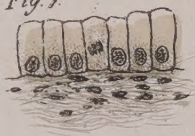

Fig. 8.

Fig. 6.

Fig. 10.

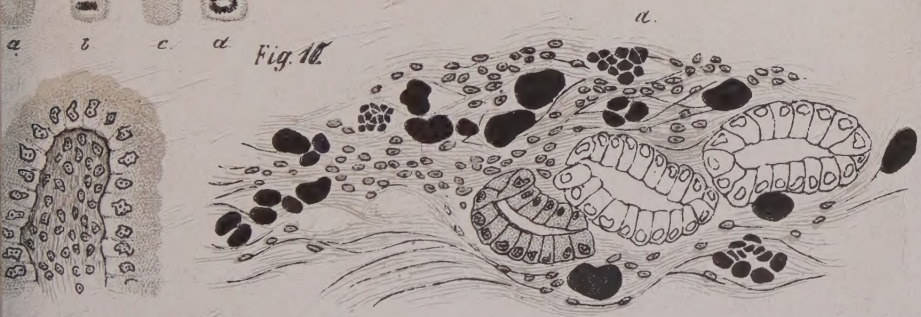

Fig. 11.

Fig. 12

Fig. 13



ec. Schelesny

Lith. v. P. Cohn, Breslau.